AUS DEM PATHOLOGISCHEN INSTITUT DER UNIVERSITÄT BASEL
VORSTEHER: PROF. DR. A. WERTHEMANN

Über einen Fall von Lymphosarkom des Magens mit generalisierter Lymphadenose

Ein Beitrag zum Problem:
Tumor und Leukämie

Inaugural-Dissertation
zur Erlangung
der Doktorwürde der Medizinischen Fakultät
der Universität Basel

Vorgelegt von
Hector Schmassmann
von Liestal

Basel, Anfang Juli 1941

(Mit 9 Abbildungen)

Druck Lüdin AG. Liestal 1942

AUS DEM PATHOLOGISCHEN INSTITUT DER UNIVERSITÄT BASEL
VORSTEHER: PROF. DR. A. WERTHEMANN

Über einen Fall von Lymphosarkom des Magens mit generalisierter Lymphadenose

Ein Beitrag zum Problem:
Tumor und Leukämie

Inaugural-Dissertation
zur Erlangung
der Doktorwürde der Medizinischen Fakultät
der Universität Basel

Vorgelegt von
Hector Schmassmann
von Liestal

Basel, Anfang Juli 1941

(Mit 9 Abbildungen)

Druck Lüdin AG. Liestal 1942

Genehmigt von der Medizinischen Fakultät der Universität Basel auf Antrag von Herrn Professor Dr. A. Werthemann

R. UNIV. BIBLIOTHEEK LEIDEN

Tag der Promotion:
10. Juli 1941

Digitized by the Internet Archive
in 2026

https://archive.org/details/IA41546712_0064

Meinen Eltern

Text zu den Abbildungen

Abb. 1 (nach Originalzeichnung des Verfassers). Der Tumor, der Kardiamagen mit den vergrösserten parakardialen Lymphknoten sind nach dem in Formol konservierten Sektionspräparat gezeichnet. Eine Partie im Bereich der Incisura cardiaca fehlt. Das erweiterte Corpus und die nach rechts hinübergezerrte, abgeknickte Pyloruspartie sind nach den Angaben von Herrn Dr. *Scheidegger* rekonstruiert worden, wobei man sich das Lumen noch eher weiter vorstellen muss. Die Grenze zwischen Magen- und Ösophagschleimhaut ist knapp unterhalb den parakardialen Drüsen anzusetzen. Rechts ist unter dem überhängenden Tumor noch ein Stück des fussartig verbreiterten Stiels zu sehen.

Abb. 2 Röntgenbild des Magens vom 31. August 1939. Unmittelbar nach Einnahme der Kontrastfüllung.

Abb. 3 (Hämalaun-Eosin, Ölimmersion, nach Originalzeichnung des Verfassers). Stark vergrösserter Ausschnitt aus der Randpartie eines Follikels im Tumorstiel. In der Mitte grosser Makrophag mit unregelmässig geformtem, an den Rand gerücktem Kern und zwei phagozytierten Lymphozyten innerhalb von Plasmavakuolen. Weitere Makrophagen links oben und rechts am Rand. Im übrigen Rundzellen vom Lymphozyten- und Lymphoblastentypus, zum Teil atypisch, so z. B. rechts vom Makrophagen in der Mitte atypisch grosse Zelle mit tief gelapptem Kern und stark basophilem Protoplasma, und rechts unten plasmazellulärer Lymphozyt. Rechts und oben Retikulumbestandteile, zum Teil in hyaliner Umwandlung, mit Fibrozyten und einer Kapillare, die vier Erythrozyten enthält.

Abb. 4 (Gömöry-Retikulumfärbung). Übersichtsbild aus dem Magentumor. Gliederung des Tumorgewebes in zellreiche, follikelartige Verdichtungsherde und in ein dazwischenliegendes Grundgewebe, dessen reichliche, retikuläre und kollagene Faserzüge die Follikel konzentrisch-ringförmig umgeben.

Abb. 5 (Gömöry-Retikulumfärbung.) Ausschnitt aus der Randzone eines Follikels im Magentumor. Links sehr zellreiches Follikelgewebe, das fast vollständig frei von Fasern ist. Rechts zellärmeres, aber faserreicheres Grundgewebe. Das faserige Retikulum bildet verschieden grosse Maschen und steht mit zahlreichen, kleinen Gefässen in Verbindung. Es besteht vorwiegend aus Retikulinfasern, die stellenweise fibrös oder hyalin-sklerotisch umgewandelt sind.

Abb. 6 (Hämalaun-Eosin.) Lymphadenose in der Leber. Scharfbegrenzte Lymphome in den Glisson'schen Feldern. Mässig viele Lymphozyten in den Leberkapillaren, die ausserdem eine Stauung aufweisen.

Abb. 7 (Hämalaun-Eosin.) Teilweise erhaltene Muscularis propria im Tumorstiel. Die Muskelfasern werden zum Teil vom Geschwulstgewebe mechanisch auseinandergedrängt, zum Teil scheinen sie aber durch einwuchernde Tumorzellen auch destruiert zu werden.

Abb. 8 (Hämalaun-Eosin.) Lymphozytäre Zellinfiltration im Bereiche der Intima einer grössern Milzvene, Gefässendothel überall intakt, nirgends durchbrochen.

Abb. 9 (Hämalaun-Eosin.) Wandständiger Thrombus, aus zusammenhängendem Tumorgewebe bestehend, in einer Vene der Magensubmucosa, ausserhalb des Geschwulstbereiches. Zartes Retikulum zwischen den Rundzellen des Thrombus.

Abb. 1

Abb. 2

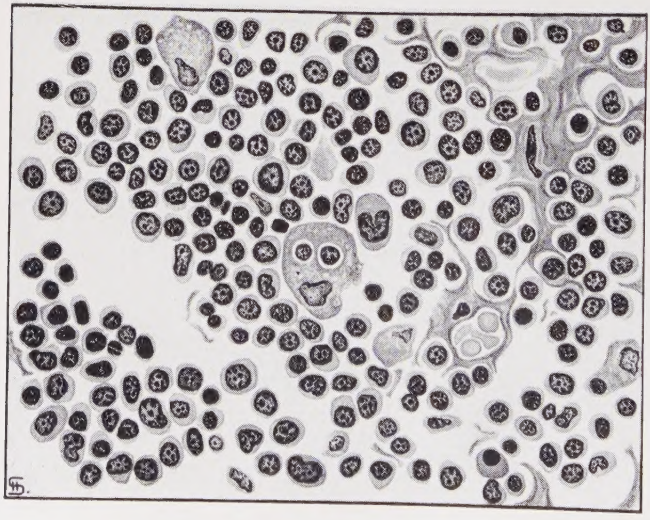

Abb. 3

Abb. 4

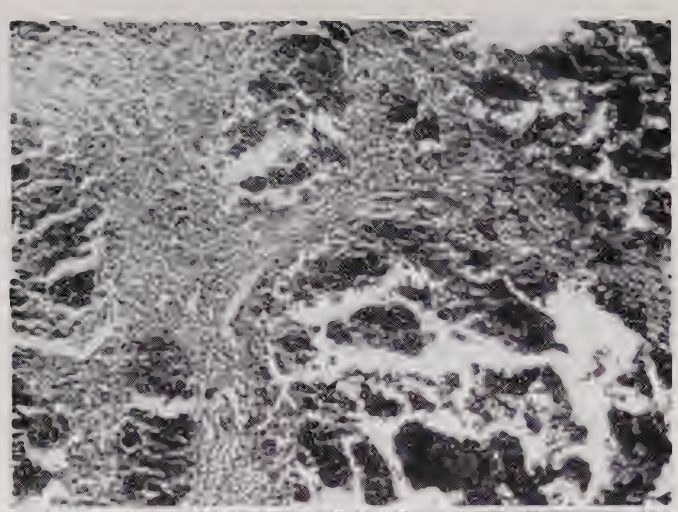

Abb. 5

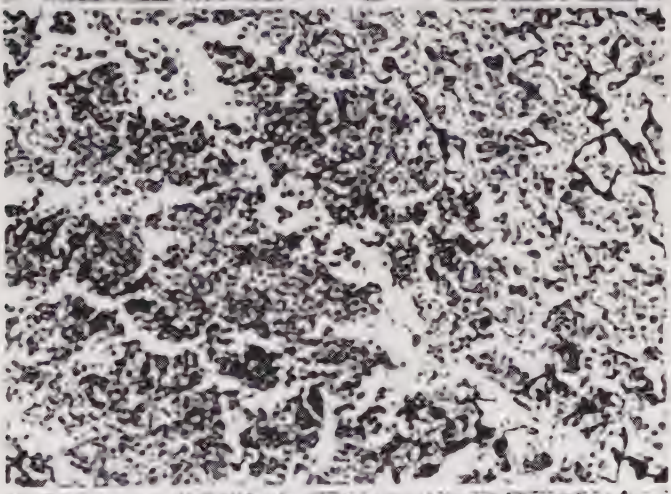

Abb. 6

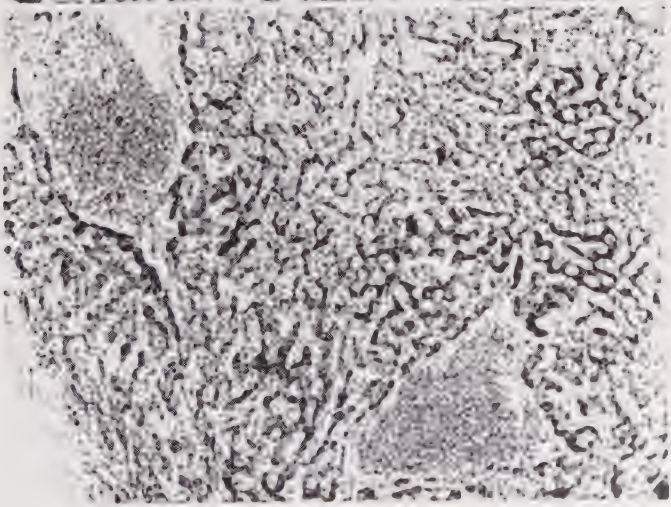

Abb. 7

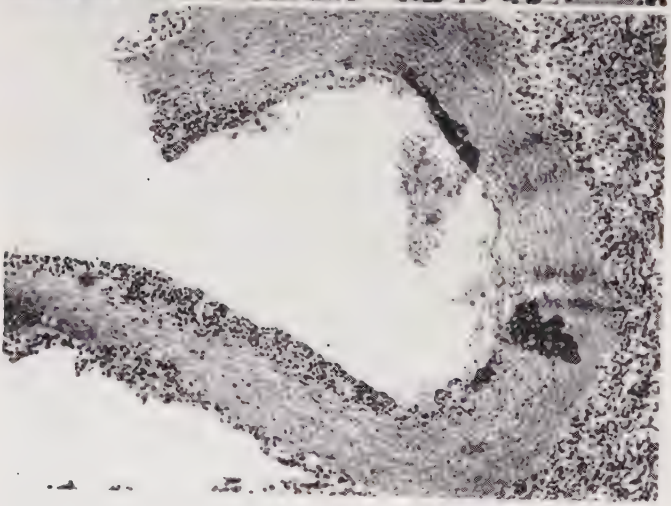

Abb. 8

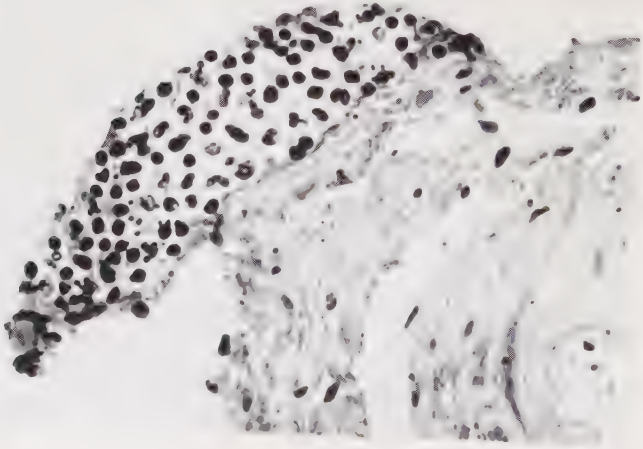

Abb. 9

Übergangs- und sogenannte Kombinationsformen zwischen den einfachen, rein hyperplastisch aussehenden Leukosen und den als echte Tumoren imponierenden, aus denselben Blutzellen aufgebauten Bildungen haben stets die Aufmerksamkeit auf sich gezogen. Eine Zeitlang hatten sie zu den lebhaften Diskussionen um den Begriff der Leukosarkomatose *Sternbergs* Veranlassung gegeben. Neuerdings haben sie oft als beweisendes Belegmaterial oder zum mindesten als willkommene Ergänzung zu jenen seit ungefähr einem Jahrzehnt von klinischer, pathologisch-anatomischer, sowie experimenteller Seite durchgeführten Untersuchungen zu dienen, welche, unter Wiederaufnahme der von *Banti* und *Ribbert* vertretenen Anschauung, den neoplastischen Charakter der Leukämien aufzuzeigen versuchten. Wenn auch das Tierexperiment und, was die klinischen Methoden anbetrifft, die Untersuchung des Sternalpunktates in der neueren Leukämieforschung eine manchmal ausschlaggebende Bedeutung erlangt haben, so soll der Wert, den das systematische Sammeln und die intensive morphologische und histologische Analyse pathologisch-anatomischen Tatsachenmaterials besitzt, nicht unterschätzt werden. Kann doch damit die Erwartung ausgesprochen werden, dass allmählich aus der Fülle der zusammengetragenen Einzelzüge sich ein Bild herausheben wird, das unsere Auffassung von der Natur der leukämischen Erkrankungen wesentlich zu präzisieren imstande sein wird. Die Bearbeitung eines weiteren Falles von Leukämie mit Tumorbildung erscheint deshalb bei der gegenwärtigen, onkologisch fundierten Zielsetzung der Leukoseforschung gerechtfertigt. Ausserdem gibt die Lokalisation des hier vorliegenden geschwulstartigen Prozesses Gelegenheit, auf die leukämischen und lymphosarkomatösen Veränderungen des Magens einzugehen, deren Abgrenzung unter sich, wie gegenüber andern nicht karzinomatösen Magenneubildungen, noch umstritten ist.

Es folgt zunächst die Wiedergabe des Falles:

Auszug aus der Krankengeschichte: Eugen F., 78 Jahre alt, pensionierter Eisenbahnarbeiter. — Der Patient wird am 31. August 1940 wegen Pflegebedürftigkeit in die Kantonale Heil- und Pflegeanstalt Hasenbühl in Liestal eingewiesen. Der Vorgeschichte des Kranken, die durch die nach dem Tode erfolgten Mitteilungen seiner Tochter ergänzt worden ist, kann folgendes entnommen werden: Die Familienanamnese ergibt nichts besonderes, Blutkrankheiten oder Tumoren seien in der Verwandtschaft nicht vorgekommen. Was die persönliche Anamnese anbetrifft, so habe der Patient schon seit längerer Zeit (nach Angabe seiner Tochter seit 8—10 Jahren) über Magenbeschwerden geklagt, und er sei deswegen schon vor ca. 7 –8 Jahren in Aarau geröntgt worden. Die Vermutung, dass es sich um ein Karzinom handle, habe damals jedoch nicht bestätigt werden können. Leider konnte jene Röntgenaufnahme trotz eingehender Nachforschungen nicht mehr aufgefunden werden. Ueber die Art der Beschwerden habe sich der Patient immer nur unbestimmt geäussert, jedenfalls habe er nie eigentliche Schmerzen verspürt, sein Leiden habe sich mehr in

einem dumpfen Druck bemerkbar gemacht, verbunden mit Aufstossen und zeitweiliger Übelkeit, besonders morgens. Erbrechen sei jedoch nie aufgetreten und der Stuhlgang sei bis zuletzt regelmässig geblieben, einzelne Blutspuren im Stuhl seien wahrscheinlich durch Hämorrhoiden bedingt gewesen. Es sei aber der Umgebung aufgefallen, dass der Patient seit etwa 2—3 Jahren ständig abgemagert habe und schwächer geworden sei, trotzdem er immer mit gutem Appetit gegessen habe. Vor Jahresfrist sei nochmals ein Röntgenbild aufgenommen worden, über das wir weiter unten berichten werden. In den letzten Monaten habe sich dann allmählich ein fortschreitender psychischer Zerfall geltend gemacht mit Verwirrtheitszuständen, nächtlicher Unruhe, Tierhalluzinationen, Unreinlichkeit usw. Bis zuletzt Alkoholabusus. Früher nie Drüsenschwellungen, keine infektiösen Prozesse, kein Trauma in der Magengegend, kein Nikotinmissbrauch.

Status am 31. August 1940: Körperlich sehr schwach, abgemagert und blass. Körpergewicht 40,5 kg. Psychisch allseitig desorientiert, es besteht eine allgemeine parkinsonistische Starre. Fünffrankenstückgrosser Dekubitus über dem Sakrum. Urinbefund o. B. Keine Angaben über Milz-, Leber- oder Lymphknotenvergrösserung. Eine Blutuntersuchung wurde nicht durchgeführt, ebenso wurde auch dem Magenleiden, über das subjektiv damals nicht geklagt wurde, keine weitere Aufmerksamkeit mehr geschenkt, da das schwere psychische Zustandsbild ganz im Vordergrund stand.

Verlauf: Zunehmender körperlicher und psychischer Zerfall. Von einigen abendlichen Temperaturzacken bis 37,4° abgesehen, stets afebril. Am 6. September tritt ein hämorrhagischer Herpes zoster auf, der sich gürtelförmig von einer Stelle rechts oberhalb dem Sakrum bis vorne unterhalb des Nabels erstreckt. Exitus am 11. September 1940.

Klinische Diagnose: Arteriosklerotische Demenz, alte Erweichungsherde, Myodegeneratio cordis. Magentumor. Herpes zoster.

Bevor wir auf den Sektionsbefund eingehen, berücksichtigen wir an dieser Stelle noch kurz das **Röntgenbild,** das am 31. August 1939 im Kantonsspital in Liestal aufgenommen worden war, das uns also den Zustand des Magens ziemlich genau ein Jahr vor dem Ableben des Patienten schildert (Abb. 2). Unmittelbar nach Aufnahme des Kontrastbreis zeigt sich das Magenlumen beträchtlich sackförmig erweitert. Im Bereiche der grossen Kurvatur ist eine unregelmässige Schattenaussparung zu erkennen, die sich, fungusartig verbreiternd, weit in das Magenlumen hinein erstreckt und nahezu die Kontur der kleinen Kurvatur berührt. Die Begrenzung und das Binnenrelief des gesamten Gebildes sind eigentümlich wolkig-lappig gestaltet und nach 2 bzw. 4 Stunden sind, obwohl der Magen im grossen und ganzen entleert ist, noch zahlreiche, unregelmässig verteilte Reste der Kontrastfüllung festzustellen, die offenbar in Furchen und Nischen des Gewächses liegen geblieben sind. Auf Grund dieses Röntgenbefundes muss auf einen grossen, endogastrisch wachsenden, breitgestielt von der grossen Kurvatur ausgehenden Tumor mit gelappter und gefurchter Oberfläche geschlossen werden. Da der gesamte Magen dilatiert und das Antrum pyloricum vollständig frei geblieben ist, hat keine merkbare Beeinträchtigung der Passage stattgefunden. Wahrscheinlich unter Berücksichtigung des hohen Alters des Patienten, der vermutlichen Inoperabilität des Tumors und der relativ geringfügigen Beschwerden wurde damals von einem Eingriff abgesehen.

Auszug aus dem Sektionsprotokoll. (S. Nr. 876/40, Dr. S. *Scheidegger*; Datum der Sektion: 12. September 1940, 12¼ Stunden post mortem.) Leiche eines alten, abgemagerten Mannes. Im Bereich der Bauchdecken und der rechten Hüftgegend sowie des rechten Handrückens zeigt die Haut blaurote Flecken. Die Haut ist im Bereich dieser roten Verfärbung zum Teil stark desquamiert, sie zeigt auch eine vermehrte Schuppung.

Bei Eröffnung des Abdomens liegen die ziemlich stark geblähten Darmschlingen vor. Im Gekröse sind überall erbsen- bis reiskorngrosse, weissliche, ziemlich feste Lymphknötchen festzustellen, derartige Knoten sind auch im Netz vorhanden. Die Leber schneidet mit dem Rippenbogen ab, die Milz erreicht den Rippenbogen. Bei Eröffnung des Brustkorbes sinken die Lungen etwas zurück. Thymischer Fettkörper stark fetthaltig.

Das Herz ist schlaff, etwas grösser wie die Faust der Leiche. Das Myokard schlaff, brüchig, von gelbbräunlicher Färbung, einzelne Stellen zeigen leichte, gelbe Flecken.

Die rechte Lunge ist gebläht, im Oberlappen ist unter der Pleura ein kirschkerngrosser, nicht schneidbarer Herd vorhanden. Lymphdrüsen am Hilus zum Teil körnig, mit harten, nicht schneidbaren Einlagerungen. Die linke Lunge zeigt starke Blähung der Randabschnitte. Der Unterlappen lässt harte Knoten durchtasten, über denen die Pleura von gelblichen Membranen bedeckt ist. Auf Schnitt sind diese Stellen nicht lufthaltig, es finden sich hier körnige, über die Schnittfläche vortretende, graurötliche Herde. Die Hiluslymphdrüsen sind von schwarzem Pigment durchsetzt, gut schneidbar.

Halsorgane: In der Speiseröhre findet sich unter der sonst glatten Schleimhaut ein knapp erbsengrosser Tumor. Die Tonsillen sind auffallend gross, aufgequollen, das Gewebe ist markig weiss, ohne deutliche Struktur. Die Lymphdrüsen der Bifurkation zeigen weissliche, härte, etwas quellende Einlagerungen. Zervikal und paratracheal sind die Lymphdrüsen gross, aufgequollen.

Die Milz ist gross, Masse 17 : 11 : 5 cm. Auf Schnitt ist sie braunrot, sie zeigt grosse, unregelmässig begrenzte Follikel und deutliche Trabekel, Pulpa bleibt nicht am Messer haften.

Die Leber ist gross, mit ziemlich lang ausgezogenem linken Leberlappen. Auf Schnitt ist das Parenchym grob gefeldert, zum Teil besteht eine feine, netzförmige Zeichnung. Der Läppchenbau ist grob, nicht sehr regelmässig. In den Randabschnitten vor allem kommen netzförmige Strukturen vor, die sich nicht sehr deutlich abzeichnen.

Die linke Niere ist ziemlich derb, die Schnittfläche zeigt ein etwas gelbbräunliches Nierenparenchym. In den Markkegeln befinden sich feine, gelbliche, streifenförmige Einlagerungen. Hoden beide mittelgross, das Gewebe feucht. Die Prostata ist hart, mit Konkrementbildungen, es finden sich auch einzelne Knoten, die Abgrenzung der ganzen Drüse ist scharf.

Im Gebiet des im ganzen unregelmässig geformten und ungewöhnlich grossen **Magens** kann man einen derben Knoten nachweisen. Eigenartig ist, dass die Gegend des Pylorusabschnittes durch Verwachsungen stark nach links verzerrt ist, so dass der Magen gewissermassen abgeklemmt wird. Nach dem Aufschneiden fällt das sehr weite Lumen des Magens auf. Im Kardiamagen, von der Hinterwand und der grossen Kurvatur ausgehend, findet sich ein Tumor, der einem kurzen, breiten Stiel aufsitzt und der in der Länge 16 cm, in der Breite 11 cm und in der Höhe 7 cm misst (Abb. 1). Die Basis des Stiels ist fast überall scharf gegen die normale Magenschleimhaut abgegrenzt, nur kardiawärts setzt er sich in ein plaqueartiges Infiltrat fort, das sich gegenüber der hellern, feingefältelten Schleimhaut des Oesophags gut abgrenzen lässt. Der Tumor selbst ist mehrfach tief und grob gelappt, wobei die Einschnitte zwischen den Lappen stellenweise bis auf das Niveau der Magenschleimhaut reichen. Die Oberfläche der einzelnen Lappen ist zum Teil glatt, teils mit Einkerbungen und gewundenen Furchen versehen, so dass in manchen Partien ein gyrusartiges Relief zustandekommt. Auf Schnitt erweist sich der Tumor als weissmarkig, homogen beschaffen, in den zentralen Partien leicht rötlich verfärbt und in der Konsistenz weicher als in den Randpartien. Die übrige Magenschleimhaut zeigt keinerlei Spuren von Infiltrationen oder Knotenbildungen, das Faltenrelief ist gering ausgeprägt, die Mucosa macht einen atrophischen Eindruck, die Magenwand im gesamten ist infolge der Dilatation dünn und schlaff. Es sind nirgends Ulzerationen festzustellen, weder im Bereich des Tumors, noch in den übrigen Magenabschnitten. Auf der Aussenseite weist der Magen einen glatten Serosaüberzug auf, dem nur vereinzelte, gut begrenzte, kleinere Knötchen anhaften. Im Bereiche des Tumorstiels ist die Magenwand, von aussen gesehen, trichterförmig eingezogen. Von der tiefsten Stelle dieses Trichters aus zieht eine etwa kleinfingerdicke Verbindungsbrücke zu eigenartig weissen, markigen Einlagerungen im Bereich der grossen Kurvatur. Es sind das grosse, miteinander zusammenhängende Knoten, die ausser dem erwähnten dünnen Verbindungsstrang nirgends in direkte Berührung mit dem Magen oder dem Tumor treten.

Das Pankreas ist schmal, lappig. Überall im Gekröse sind weisse Knoten von wechselnder Grösse vorhanden, dieselben zeigen wiederum diese schon erwähnte weisse, markige Beschaffenheit. Appendix kurz, im Gebiet der Basis ist das Gewebe aufgetrieben, es sind hier im Innern viel glasige, gallertartige Massen festzustellen. Im Dickdarm sind die Kotmassen gallig gefärbt, weich, sie haften der Mucosa ziemlich fest an, oft ist der Kot klebrig, im Dünndarm finden sich weiche, eher dunkelolivgrün verfärbte Massen. Die Dünndarmschleimhaut ist glatt, der lymphatische Apparat nicht sehr gut erkennbar, die Schleimhaut blass, zum Teil gallig verfärbt.

Die Wirbelsäule wird aufgeschlagen, das Mark ist oft sehr weich, es finden sich hier eigenartige, wiederum wenig scharf begrenzte, weiche, markige, zum Teil etwas rötlich verfärbte Massen.

Der Schädel sägt sich mittelhart, die Dura ist mit dem Schädeldach leicht verwachsen. Auf der linken Seite ist die Dura von Blutmassen bedeckt, es sind hier vor allem in der mittleren Schädelgrube einzelne Schichten zu unterscheiden, die obere Schicht ist blutigrot, heller, die untere etwas bräunlich. Diese Auflagerungen finden sich links in der mittleren und vorderen Schädelgrube, zum Teil auch an der Konvexität; fast unverändert ist die hintere Schädelgrube, frei die rechte Seite. Auch am Gehirn kann man derartige Blutungen nachweisen. Die basalen Hirngefässe sind geschlängelt. Die Hirnwindungen etwas schmal. Die Ventrikel sind ziemlich weit, das Marklager feucht, Kleinhirn ebenfalls feucht, weich. Brücke und verlängertes Mark ohne Einlagerungen, das Gewebe ist hier nur wenig durchblutet.

Mikroskopischer Befund:

Zur mikroskopischen Untersuchung wurden die von formol-fixiertem Material stammenden Schnitte folgenden Färbungen unterworfen: Haemalaun-Eosin, Van Gieson, Romanowsky-Blutzellenfärbung, Tibor-Retikulumfärbung, Gömöry-Reticulumfärbung.

Magentumor: Bei der Durchsicht mit schwacher Vergrösserung fällt zunächst der organoide Aufbau des Tumorgewebes auf. Es lassen sich überall umschriebene, follikelartige, zellige Verdichtungsherde von einem faserreichen, aber zellärmern Grundgewebe abgrenzen (Abb. 4). Der Unterschied zwischen diesen beiden Gewebeformationen liegt weniger in der Differenz zwischen den sie zusammensetzenden zelligen Elementen, als in der verschieden starken Ausbildung des Stützgewebes (Abb. 5). Dieses ist innerhalb den Follikelbildungen sehr spärlich; auch mit den Spezialretikulumfärbungen lassen sich in den dichten Zellhaufen nur wenige, regellos verstreute Retikulinfasern darstellen. Im Grundgewebe ist das Fasergerüst dagegen mehr oder weniger dicht entwickelt. Es ist hier vorwiegend in parallelfaserigen, manchmal trabekelartigen Zügen angeordnet, welche die Follikel konzentrisch-ringförmig umgeben, stellenweise bildet es aber auch wieder ein unregelmässiges Netzwerk von wechselnder Dichte, in dessen verschieden grosse Maschen die Zellen meistens in der Mehrzahl, selten einzeln eingelagert sind. Die kräftigeren Retikulumzüge zeigen eine Neigung zur Kollagenisierung und stehen in den Randpartien mit dem submucösen Bindegewebe in Verbindung. Eigenartig ist ferner eine über grössere Strecken hin oft in Schollenform auftretende hyaline, fast keloidartige Umwandlung und Sklerosierung des Stützgewebes, das an diesen Stellen homogen und sehr kernarm erscheint. Solchen hyalin degenerierten zellärmern Bezirken begegnet man besonders gegen die Oberfläche des Tumors, die schon makroskopisch eine derbere Konsistenz aufweist, während in den zentralen, weicheren Partien das Retikulum durchwegs aus zarten Retikulin- und Kollagenfasern besteht.

Am zelligen Aufbau sind in der Hauptsache folgende zwei, gut zu unterscheidende Zellformen beteiligt:

1. Als vorherrschendes Element lymphozytäre Rundzellen.
2. Dazwischen einzeln eingestreut phagozytierende retikuläre Zellen (Abb. 3).

Die Grösse der Rundzellen beträgt im Durchschnitt 6,1 μ (absolute Grenzwerte 3,8 μ und 9,3 μ). Ihr Kern ist rundlich bis oval oder polygonal, manchmal auf der einen Seite leicht eingekerbt, wobei selten einmal auch gelappte Kernformen entstehen können. Das Chromatin ist in einem Teil der Zellen kompakt, sehr dicht, fast strukturlos, oft aber auch klotzig oder radspeichenförmig gefeldert. Von diesen chromatinreichen Kernformen finden sich alle Übergänge zu etwas hellern, lockerer strukturierten Kernen mit mehr körnigem Chromatin, das hauptsächlich der intensiv gefärbten Kernmembran anliegt. In der Mehrzahl der Kerne, besonders in den zuletzt erwähnten hellern, lassen sich 1—2, selten 3 Nukleolen nachweisen. Das Protoplasma ist unstrukturiert, schwach basophil oder neutrophil gefärbt und umgibt den Kern als ungleich breiter, meistens aber schmaler Saum. Nacktkernige Zellen fehlen, ebenso sind an diesen lymphozytären Elementen nirgends Plasmafortsätze feststellbar, die sich mit benachbarten Zellen gleicher Art verbänden. Kleinere, chromatinreichere, 4,5—7μ messende Exemplare unter diesen Rundzellen sind von kleinen, altkernigen

Lymphozyten nicht zu unterscheiden, während grössere Zellen mit feiner strukturiertem Chromatin und einem Durchmesser von ca. 6,5—9 μ sich dem Lymphoblastentyp nähern. Doch finden sich sehr häufig auch atypisch grosse Rundzellen mit tiefgefärbtem, klumpigem Chromatin, und anderseits kleine Zellen mit zartem Kerngerüst. Die lymphozytären Rundzellen bilden den Hauptbestandteil der Follikel, sie sind dort sehr dicht gelagert, finden sich aber auch im Grundgewebe zahlreich, nur erscheinen sie hier durch die Einlagerung in das Stützgewebegerüst lockerer angeordnet.

Die retikulären Elemente treten vorwiegend in der Gestalt charakteristischer Makrophagen auf, die einen Zelldurchmesser von 10—20 μ aufweisen. Bei den anscheinend noch jüngeren Formen ist der Kern oft mittelständig und rundlich, hell, mit undeutlichem, fädig-körnigem Chromatingerüst. Der Protoplasmaleib ist sehr gross, ausgesprochen azidophil, von schaumiger oder feinwabiger Struktur und unregelmässiger Begrenzung. Zellen mit stärkerer Phagozytose haben meistens einen randständigen Kern, der seltsame Deformationen erfährt. Er kann pyknotisch oder anderseits häufiger blasig aufgetrieben und sehr blass, unstrukturiert werden, wobei sich dem Zellinnern zu eine tiefe Einkerbung bilden kann, oft wird er einfach abgeplattet und erhält dann eine nieren- oder beinahe sichelförmige Gestalt. Das phagozytierte Material besteht aus Kerntrümmern, oft aber auch aus ganzen Zellen, so dass die Makrophagen häufig das Aussehen mehrkerniger Riesenzellen bekommen; fast immer ist dann aber neben den fremden, hyperchromatischen Kernbestandteilen der exzentrisch gelegene, blasse Makrophagenkern zu entdecken. Ganz vereinzelt treten allerdings auch grosse, mehrkernige Zellen auf mit Bildern, die sich als amitotische Kernteilung deuten lassen. Die Zahl der phagozytierenden Zellen beträgt maximal 4—5, worunter sich nicht nur Tumorzellen, sondern hie und da auch Erythrozyten befinden; bisweilen liegen sie in Plasmavakuolen oder sie werden vom Makrophagen mit pseudopodienartigen Fortsätzen umfasst. Schliesslich scheint der Kern oft der Karyolyse zu erliegen, er wird immer blasser und die Kernmembran schwindet, in der Folge werden auch die Plasmagrenzen unscharf und zerfranst. Diese Makrophagen finden sich überall ziemlich häufig, aber fast immer einzeln im Tumorgewebe verstreut, doch bekommt man vielerorts den Eindruck, dass sie in den Follikelbildungen reichlicher vorhanden seien als im Grundgewebe.

Schwieriger sind die fixen Zellen des Stützgewebes zu differenzieren. Am sichersten sind noch die Kapillarendothelzellen zu erkennen, da das Retikulum überall von feinsten Gefässen durchzogen wird. Diese Endothelien begrenzen die Kapillaren in einem deutlich syncytialen Verband und heben sich durch ihre grossen, langgestreckten, feinstrukturierten Kerne hervor, bisweilen zweigen von ihnen Fasern in das Tumorgewebe ab. Die zelligen Träger der gröberen, kollagenen Faserzüge sind einfache Fibrozyten mit spindelförmigen, zum Teil pyknotischen Kernen. Während Kapillarendothelien und Fibrozyten naturgemäss fast ausschliesslich dem Grundgewebe angehören, finden sich sowohl innerhalb der Follikel, wie überall zerstreut, Zellformen, die wir als eigentliche Retikulumzellen deuten möchten. Sie besitzen einen grossen, rundlichen oder häufiger ovalen bis bohnenförmigen, hellen Kern mit feinkörniger Chromatinstruktur und einem ziemlich blassen, schwach azidophilen Plasma, das sich meistens unscharf in mehrere Fortsätze verliert. Möglicherweise dürften durch Abrundung und zunehmende Azidophilie die Makrophagen daraus hervorgehen. Inwieweit sie unter sich oder mit dem faserigen Reticulum zusammenhängen, ist nicht mit Sicherheit festzustellen, immerhin sind in den nach Gömöry gefärbten Schnitten einzelne Zellkerne zu sehen, die dicht von Retikulinfasern umsponnen sind.

Polymorphkernige, granulierte Leukozyten fehlen. Bemerkenswert ist dagegen eine Zellform, die sich besonders reichlich, eigentlich dominierend, in einer stark hyalinisierten Oberflächenpartie in der Nähe des Stiels findet. Sie ist durchschnittlich 8,7 μ gross (Grenzwerte 6,9 und 11,8 μ); ihr Kern ist rundlich, exzentrisch gelegen, mit zackig oder radspeichenförmig der dicken Kernmembran aufsitzenden Chromatinmassen; das dunkel basophil gefärbte, breite Zytoplasma umgibt den Kern meist einseitig halbmondförmig, oft erscheint es fein vakuolisiert oder perinukleär aufgehellt. In diesen Elementen haben wir zweifellos Plasmazellen zu sehen; schön ausgebildet sind sie oft, wenn sie einzeln in einer Masche der sie begleitenden hyalinen Massen liegen, oft deren Form angepasst. Wo diese Zwischensubstanz in mehr faseriges Bindegewebe übergeht, werden die Plasmazellen seltener oder es finden sich morphologisch erkennbare „Übergangsformen“ zu den lymphozytären Zellen. Auch in den

übrigen Tumorpartien begegnet man hie und da plasmazellulären Elementen, und zwar meist auch in hyalinisierten Bezirken, nur ausnahmsweise innerhalb von Follikeln.

Keimzentren können in den Follikelherden nirgends festgestellt werden, höchstens wird man hie und da an solche Bilder erinnert, wenn im Innern einzelner Follikel sich besonders zahlreiche, grosse und atypisch geformte Lymphozyten vorfinden oder mehrere helle Retikulumzellen und Makrophagen beieinanderliegen. Trotz mehrfachem, sorgfältigem Durchsuchen ist es auch nicht einwandfrei gelungen, irgendeine Mitosefigur aufzufinden, wenn man von den vereinzelten, nicht sicher zu diagnostizierenden Amitosen bei Makrophagen absieht. Dagegen lassen sich überall verstreut zerfallende Kerne und Zellen feststellen.

Der Tumor ist überall gut durchblutet; neben den vielen, bereits erwähnten endothel-ausgekleideten Kapillaren des Stützgewebes lassen sich auch gut ausgebildete Venen erkennen. Nekrosen oder entzündliche Erscheinungen fehlen vollständig, nur oberflächlich ist Geschwulstgewebe zum Teil etwas abgebaut, vereinzelt fallen auch umschriebene, kleine Verkalkungen auf.

Gegenüber den verschiedenen präexistenten Magenwandschichten verhält sich der Tumor relativ wenig aggressiv. In gewissen Randpartien wächst das Geschwulstgewebe in einer Kette von dicht gereihten Follikeln, die unmittelbar unter der Muscularis mucosae, in der obersten Schicht der Submucosa gelegen sind. Daneben ist aber auch die Mucosa schon mehr oder weniger diffus infiltriert. Im kardiawärts gelegenen, beetartigen Infiltrat ist es die Mucosa allein, die infolge der diffusen lymphozytären Durchsetzung verdickt ist, die follikelartigen Bildungen sind hier nicht ausgeprägt, dagegen ist die herdförmige Hyalinisierung bereits vorhanden. Tumorwärts werden die Follikel grösser, sie konfluieren zu umfangreichen, knotigen Formationen, die bis zur Muscularis propria herabreichen und die Mucosa emporheben, die ihrerseits ebenfalls Sitz desselben lymphadenoiden Gewebes wird. Die Muscularis mucosa findet sich stellenweise noch bis weit in den Tumor hinein eigenartig gut erhalten, obwohl die Muskelfasern durch die infiltrierenden Tumorzellen zum Teil weit auseinandergedrängt worden sind. Die Muscularis propria ist in den Randpartien frei von Geschwulstgewebe, höchstens in den obersten Schichten finden sich innerhalb den lockeren Interstitien zwischen den Muskelbündeln einige schmale Züge dicht gelagerter, tief gefärbter Tumorzellen. Ebenso ist, von wenigen verstreuten Rundzellenanhäufungen abgesehen, das subseröse Gewebe frei. In den zentralen Stielpartien findet sich die Muscularis inmitten des Tumorgewebes in breiten, noch nicht infiltrierten Balken erhalten. Mehrere Muskelzüge werden auch durch follikelartige Knötchen in weiten Bogen abgedrängt. Ebenso werden einzelne Muskelfasern durch zwischen sie eindringende Tumorzellen mechanisch auseinandergedrängt; sie scheinen aber erst relativ spät durch Druckatrophie zugrunde zu gehen, da sie oft noch bis in das Tumorgewebe hinein unversehrt verfolgt werden können (Abb. 7). An andern Stellen hingegen bekommt man den Eindruck, dass einzelne Muskelfasern durch die Tumorzellen ausgefranst und aufgelöst, also eigentlich destruiert werden, was sich auch darin äussert, dass Geschwulstelemente direkt in ausgehöhlte Sarkolemmschläuche eingewuchert sind.

Teilweise sind auch die Gefässwände in der Submucosa infiltriert, einzelne Zellen schieben sich infiltrierend bis unter das Endothel vor, ohne dass es aber zu Gefäss, einbrüchen kommt. Hingegen ist in einer Vene der Submucosa, ½ cm vom Rande des Tumors entfernt, innerhalb einer unveränderten Magenwandpartie, ein wandständiger Geschwulstthrombus aus zusammenhängendem, auch Stützsubstanz enthaltendem Geschwulstgewebe zu erkennen (Abb. 9). Wo sich im Lumen von submukösen und subserösen Gefässen Blut vorfindet, sind lymphoide Zellen vom Typus der Tumorelemente leicht vermehrt. Ebenfalls sind die Nerven in der Submucosa stellenweise von Tumorzellen umgeben.

Das Magendrüsenepithel geht, soweit sich das in der Randzone des Tumors beurteilen lässt, verhältnismässig spät zugrunde. Oft sind inmitten des Tumorgewebes noch guterhaltene Magenfundusdrüsen mit Haupt- und Belegzellen und intakter Basalmembran zu erkennen.

Perigastrisches Lymphknotenpaket an der grossen Kurvatur: Schnitte von dieser Region sind von solchen aus dem Magentumor nicht zu unterscheiden. Auch hier ist die Trennung in zellreichere, follikelähnliche Herde und ein stützgewebereicheres Grundgewebe mit Tendenz zur Hyalinisierung stellenweise sehr deutlich, doch ist das Gewebe auf grössere Strecken hin auch fast rein zellig mit spärlichem Retikulum.

Rundzellen vom Lymphozyten- und Lymphoblastentypus oder atypischem Bau sind hier ebenfalls vorherrschend, dazwischen sind überall die grossen, phagozytierenden Retikulumzellen eingestreut. Bemerkenswert ist die reichliche Vaskularisation.

Mesenterium: Es wurde auch ein Schnitt aus Gekrösepartien im Bereich der dünnen, kurzen Verbindungsbrücke zwischen Tumorstiel und perigastrischem Lymphknotenpaket hergestellt. Dieses Präparat demonstriert sehr schön die Ausbreitung des Tumors auf dem Wege der Lymphbahnen und Blutkapillaren. Das lockere Binde- und Fettgewebe ist diffus, selten auch wieder mehr follikel- oder plaqueartig von den bekannten Rundzellen durchsetzt; Makrophagen sind ziemlich selten. Daneben sind aber die Lymphgefässe, besonders auch die perivaskulären Lymphspalten fast überall mit den lymphozytären Tumorzellen angefüllt, einzelne Lymphgefässe im Querschnitt sind kompakt vollgepfropft. Auch in den Blutkapillaren sind mehrfach Tumorzellen deutlich zu erkennen, es finden sich darunter kleinere lymphozytenartige Zellen, aber auffallend häufig auch atypisch geformte, 7—9,5 μ grosse Elemente mit breitem Plasmasaum und gekerbten oder gelappten Kernen, ferner hie und da auch grosse, blasse Zellen mit schaumigem, azidophilem Plasma, die den oben beschriebenen Makrophagen gleichen, aber wahrscheinlich abgelöste Endothelzellen darstellen.

Parakardialer Lymphknoten: Eine parakardiale Lymphdrüse von etwa Haselnussgrösse zeigt die grossen, zum Teil konfluierenden Follikelbildungen am deutlichsten. Sie sind hier schon makroskopisch auf der Schnittfläche als kleine, markige Knötchen aufgefallen. Das faserige Retikulum ist hier, besonders auch innerhalb der Follikel, reichlicher als im Magentumor. Es enthält viele fixe, spindelkernige Fibrozyten und ist zwischen zahlreichen, kleinen, blutreichen Gefässen ausgespannt und streckenweise ebenfalls zu fast homogenen, hyalinen Massen verdichtet. Die äussern kapselnahen Zonen der Lymphdrüse erweisen sich als besonders zellreich; wie aus dem Überwiegen des kleinen Lymphozytentypus zu schliessen ist, scheinen hier Reste des ursprünglichen lymphoiden Gewebes vorzuliegen. Im übrigen ist die zellige Zusammensetzung dieselbe wie im Magentumor. Die Kapsel und das benachbarte Fettgewebe sind stark infiltriert, wobei sich die Tumorzellen oft in kompakten, dunkelgefärbten Zügen den Gewebespalten entlang vorschieben. Um einige extrakapsuläre Gefässe herum sind die Infiltrate eigenartig aufgelockert und aufgehellt, so dass es den Anschein hat, solche Blutgefässe seien mantelförmig von einem Keimzentrum umgeben. Es handelt sich jedoch, wie eine nähere Untersuchung zeigt, sehr wahrscheinlich nur um eine ödematöse Durchtränkung von den erweiterten, überfüllten Venen aus, wodurch die perivaskulär gelegenen und teilweise die Venenwand infiltrierenden Tumorzellen mechanisch auseinandergedrängt werden und auf diese Weise einen hellen Hof um das Gefäss herum bilden. Die Lumen der kleinen extrakapsulären Gefässe und der Kapillaren innerhalb des Lymphknotens sind ziemlich reich an Tumorzellen, worunter sich oft auch viele Makrophagen befinden, die vermutlich abgelöste Endothelzellen darstellen. Es kann beobachtet werden, wie einige dieser intravaskulär gelegenen Makrophagen Erythrozyten phagozytiert haben.

Paraaortaler Lymphknoten: Die für den Magentumor und die regionären Lymphdrüsen charakteristische follikuläre Struktur fehlt hier. Die gesamte Drüse ist in ein sehr zellreiches und faserarmes Gewebe umgewandelt, in dem einige kleinere lymphozytenreiche Zellanhäufungen eher Überresten ursprünglicher Sekundärknötchen als neuentstandenen Proliferationszentren zu entsprechen scheinen. Auch diffus kommen unter den Rundzellen kleine, chromatinreiche Lymphozyten häufiger vor als im Magentumor. Daneben sind auffallend viele Makrophagen vorhanden, die grösstenteils 2—3 phagozytierte Lymphozyten enthalten, die öfters in Plasmavakuolen liegen. Lymphsinus sind nicht mehr festzustellen. Eine bedeutende Infiltration über die Kapsel hinaus hat nicht stattgefunden.

Tonsilla palatina: Die Tonsillenstruktur ist vollständig verwischt, lymphoides Grundgewebe und Follikel mit Keimzentren lassen sich nicht mehr unterscheiden, auch vom grobfollikulären Aufbau, wie er sich im Magentumor und den perigastrischen Lymphdrüsen findet, ist in dem diffusen Zellhaufen nichts mehr zu erkennen, nur unter dem Oberflächenepithel sind die Zellen dichter gelagert. Das Zellbild ist im allgemeinen unruhiger als im Magentumor und den untersuchten Lymphknoten, was einerseits der Polymorphie der lymphozytären Rundzellen und anderseits dem Reichtum an retikulären Zellen zuzuschreiben ist. Besonders Chromatingehalt und Grösse der Rundzellen wechseln stark, viele Kerne zeichnen sich durch besonders reichliches, kompaktes

Chromatin aus, wobei aber die Grösse solcher Zellkerne diejenige kleiner, reifer Lymphozyten weit übersteigt. Auch der Zelldurchmesser der lymphozytären Formen im allgemeinen hat einen grösseren Wert als in den bisher untersuchten Organen, er beträgt im Mittel 7,4 μ, kann aber maximal bis auf 11,1 μ steigen. Häufig Kern- und Zellzerfall. Die Retikulumzellen besitzen einen grossen, blassen, feinkörnig strukturierten, bisweilen nukleolenhaltigen Kern, ihr schwach eosinophiles, oft schaumiges Protoplasma ist mit Fortsätzen und Zipfeln versehen, die hie und da syncytial mit Zellen gleicher Art in Verbindung stehen, aber nirgends mit Sicherheit Beziehungen zu dem sehr spärlichen faserigen Retikulum nachweisen lassen. Doch sind „Übergänge" dieser Retikulumzellen in Makrophagen festzustellen, deren Kern oft gefaltet, gebuchtet und mehr exzentrisch gelegen ist, während das Plasma sich abrundet, häufig vakuolisiert wird und fremde Kerntrümmer einschliesst. Die Tonsille grenzt scharf gegen das umliegende Gewebe ab, nirgends ist infiltrierendes Wachstum zu beobachten und das Oberflächenepithel ist überall intakt.

Milz: Das gesamte Milzgewebe ist diffus von den lymphoiden Rundzellen durchsetzt; einzelne Malpighi'sche Körperchen mit ihrer Zentralarterie sind noch gut erhalten, ohne aber eine Hyperplasie aufzuweisen. Auch hier sind die lymphatischen Zellen in der Wand einiger Venen in mehrreihiger Schicht direkt unter dem Endothel eingelagert, ohne es aber zu durchbrechen (Abb. 8). Daneben ziemlich starke Stauung ohne Bindegewebevermehrung. Ganz leichte Hämosiderose.

Leber: In den Glisson'schen Feldern befinden sich fast überall Infiltrate aus Rundzellen vom gleichen Typus wie im Magentumor, wenn auch atypische Formen zugunsten normalausgebildeter Lymphozyten zurücktreten. Makrophagen fehlen (Abb. 6). Diese Infiltrate treten oft in Form schöner, runder, scharfbegrenzter Lymphome auf, in denen Gallengänge und Portalgefässe unverändert nachzuweisen sind und die keine Tendenz zeigen, zwischen benachbarte Leberzellbalken einzuwuchern. Manche Glisson'sche Felder sind auch nur teilweise infiltriert oder noch nahezu frei. Stellenweise sind Rundzellen auch diffus verbreitet und sie kommen ebenfalls in ziemlich grosser Anzahl in den Leberkapillaren vor. Ausserdem finden sich noch Zeichen chronischer Stauung mit leichter Stauungsatrophie und Riesenkernbildung in den Leberepithelien. Lipofuscinablagerungen. Die Verfettung ist feintropfig, gering.

Knochenmark (Wirbelsäule): Herdweise ist eine äusserst dichte, diffuse Infiltration mit denselben lymphozytären Rundzellen wie im Magentumor vorhanden. In andern Partien sind derartige Zellen auch unregelmässig in kleinern Herdchen und Streifen im Fettmark verbreitet. Daneben fällt aber noch die rege Myelopoëse auf. Myeloisches Gewebe begleitet sehr oft die lymphozytären Zellzüge zwischen den Fettzellen; nicht selten bildet es aber auch eigene Herde mit Knochenmarkretikulumzellen, Erythroblasten, Myeloblasten und granulierten Myelozyten, wo dann lymphatische Elemente fehlen. Megakaryozyten eher spärlich. Leichte Hämosiderose.

Haut (klinisch Herpes zoster): Es findet sich hier ein Epidermisdefekt, in dessen Umgebung die Epidermiszellen undeutlich verquollen sind. Leichte Nekrosen, Blutungen und umschriebene rezidivierende Entzündung mit mässig vielen Lymphozyten und Granulozyten. Zeichen leukämischer Metaplasien sind nicht zu finden.

Die **Oxydasereaktion** ist im Magentumor, den perigastrischen Lymphdrüsen, ebenso in den Leberlymphomen und den lymphatischen Infiltraten in Milz und Knochenmark eindeutig negativ. Nur die myeloischen Knochenmarkherde, sowie einige myeloische Zellen in der Milz und vereinzelte Zellen in den blutgestauten Leberkapillaren färben sich oxydasepositiv.

Diagnose: Kindskopfgrosses, einem breiten Stiel aufsitzendes, in den stark ausgeweiteten Magen hineinragendes Lymphosarkom des Kardiamagens. Multiple Metastasen in den regionären Lymphdrüsen. Leukämische Lymphadenose der mesenterialen, Hilus-, Bifurkations-, paratrachealen, paraaortalen und zervikalen Lymphknoten, sowie der Tonsillen. Lymphatische Metaplasie der Milz, der Leber und des Knochenmarks. Dilatation und Erschlaffung des ganzen Herzens, braune Atrophie und leichte Verfettung des Myocards. Seniles Lungenemphysem, bei Hypostase der Unterlappen. Subpleuraler Kalkherd des rechten Mittellappens. Verkalkung von zugehöriger Lymphdrüse. Nicht mehr frische konfluierende Bronchopneumonie des linken Unterlappens mit fibrinöseitriger Pleuritis. Leichte Stauungsinduration der Nieren, Stauung und Umbau der

Leber bei brauner Atrophie und Verfettung. Senile Atrophie des Gehirns. Frische Pachymeningitis haemorrhagica interna über der linken Grosshirnhemisphäre. Beginnender Dekubitus über dem Sakrum. Adenomknoten und Konkremente der Prostata. Herpes zoster der rechten Unterbauchgegend bis gegen die Symphyse zu sich ausbreitend. Mucocele der Appendix. Allgemeine Abmagerung und Anämie.

Epikrise: Ein 78jähriger Mann, der seit ca. 8—10 Jahren an uncharakteristischen Magenbeschwerden gelitten hatte und bei dem bereits ein Jahr vor dem Tode röntgenologisch eine umfangreiche, jedoch nicht stenosierende Magengeschwulst festgestellt worden war, kommt unter den Zeichen einer fortgeschrittenen arteriosklerotischen Demenz und einer Herzinsuffizienz ad exitum. Neben einem grossen, endogastrisch wachsenden, gestielten und gelappten Magentumor mit regionären Lymphknotenmetastasen deckt die Sektion eine Vergrösserung von Leber, Milz, Tonsillen und fast sämtlicher übriger Lymphknoten auf. Histologisch ist die Neubildung im Magen aus einem ausgereiften, lymphadenoiden Gewebe aufgebaut, sie wird als ein relativ wenig malignes Lymphosarkom aufgefasst. Leber, Milz, Tonsillen, Knochenmark und die nicht-regionären Lymphknoten zeigen dagegen typische Veränderungen im Sinne einer generalisierten leukämischen Lymphadenose. Als wichtigste Nebenbefunde finden sich eine Pachymeningitis haemorrhagica interna und ein Herpes zoster.

Diskussion des Falles:

Es darf zu Beginn der Besprechung des vorliegenden Falles nicht verschwiegen werden, dass die spärlichen anamnestischen und klinischen Daten eine einwandfreie Beurteilung etwas einengen. Es ist besonders von *Rohr* und seinen Mitarbeitern darauf hingewiesen worden, dass Blutzellen sich postmortal und durch die Fixationstechnik rasch verändern, so dass an fixierten Schnittpräparaten z. B. die Differentialdiagnose zwischen oxydasenegativen Mikromyeloblasten und Lymphozyten oder sarkomatösen Rundzellen unmöglich sei (*Moeschlin* und *Rohr*, *Tischendorf*). So dürften die hier in der mikroskopischen Darstellung angegebenen Zellmasse im allgemeinen etwas zu klein sein; sie sind also nur untereinander oder höchstens mit unter gleichen Bedingungen gewonnenen Präparaten anderer Fälle vergleichbar. In der Behandlung solcher strittiger Leukämiefälle mit Geschwulstbildung wird deshalb heute die Ergänzung des pathologisch-anatomischen Befundes durch eingehende klinische Erhebungen verlangt, worunter nicht nur die wiederholte Kontrolle des Blutbildes, sondern vor allem die Sternalpunktion, ev. auch die Lymphknotenpunktion verstanden werden (*Fleischhacker* und *Seyfried*). Wenn also unser Fall infolge des Mangels an vital erhobenen Befunden auch nicht allen Erfordernissen der modernen hämatologischen Forschung Genüge leistet, so bietet er anderseits den „Vorteil", von jeglichen therapeutischen Eingriffen unbeeinflusst geblieben zu sein. Insbesondere haben, von der Aufnahme der beiden Röntgenbilder abgesehen, keine Röntgenbestrahlungen stattgefunden, die in jüngster Zeit oft für das Leukämisch-werden von Lymphosarkomen oder umgekehrt für das geschwulstmässige Wachstum von Leukämien verantwortlich gemacht worden sind (*Evans* und *Leucutia*, *Wiseman*, *Irigoyen* und andere). — —

Es wird im folgenden zunächst, unter Vergleichung mit den in der Literatur niedergelegten Angaben, die Natur der zur Diskussion stehenden Magenveränderung zu bestimmen versucht, um dann später auf die Probleme einzugehen, die uns das gleichzeitige Vorkommen leukämischer und geschwulstförmiger Prozesse stellt.

Die Zuordnung der im Magen lokalisierten Neubildungen aus lymphatischem Gewebe zu bestimmten, mehr oder weniger gut umschriebenen Krankheitsbildern geschieht auch heute noch mit einer merkwürdigen Unsicherheit. Es handelt sich da hauptsächlich um die Differentialdiagnose zwischen der leukämischen bzw. aleukämischen Lymphadenose, dem Lymphosarkom und dem sogenannten Rundzellensarkom. Auch in neuern Darstellungen wird oft festgestellt, dass eine scharfe Unterscheidung zwischen Lymphosarkom und Rundzellensarkom im Gastrointestinaltraktus nicht möglich sei (*Borrmann*, *Oberndorfer*). Andere Autoren gelangen zu eindeutigeren Vorstellungen, indem sie in ihren Ausführungen über das Sarkom bzw. Lymphosarkom des Magens auf Differenzierungen innerhalb solcher Grenzfälle bewusst verzichten. *Konjetzny* erklärt diesbezüglich: „Die Schwierigkeit in der Beurteilung der Stellung des Rundzellen-, des Lymphosarkoms und der pseudoleukämischen Erkrankungen des Magens zueinander ist freilich keine geringe, aber sie wird damit nicht beseitigt, wenn bei einschlägigen Mitteilungen dieser brennenden Frage ganz aus dem Wege gegangen wird."

Demgegenüber hat sich auf Grund der Retikulumbeteiligung beim Lymphosarkom besonders *Kaufmann* stets entschieden für eine Abtrennung des Lymphosarkoms vom gewöhnlichen kleinzelligen Rundzellensarkom ausgesprochen. In Anlehnung an *Kaufmann* schreibt z. B. *Staehelin* 1908 über das Lymphosarkom des Magens: „Histologisch unterscheidet es sich vom gewöhnlichen Rundzellensarkom dadurch, dass die Zellen in einem feinfaserigen Retikulum eingeschlossen sind, das sich aus verästelten Bindegewebszellen aufbaut und oft reichliche Blutgefässe enthält." Ähnlich äussert sich später *Flebbe*, der anhand eines eigenen, histologisch bearbeiteten Falles von Lymphosarkom des Magens eine einfache Identifizierung von Lymphosarkom und Rundzellensarkom ebenfalls ablehnt. Wenn wir das Fazit aus all den Beobachtungen ziehen, die seit den ersten Bearbeitern, *Dreschfeld*, *Kundrat* und *Paltauf*, bis in die jüngste Zeit hinein über das Lymphosarkom niedergelegt worden sind, so haben wir in einem mehr oder weniger feinverteilten argyrophilen Retikulumgerüst, das oft Neigung zu Kollagenisierung und Fibrose aufweist und in dessen ungleich grossen Maschen die lymphoiden Rundzellen einzeln oder zu mehreren eingelagert sind, wohl das zuverlässigste Kriterium zu erblicken, um das Lymphosarkom von andern rundzelligen Sarkomen absondern zu können. Dieses Fasergerüst mit Belegzellen, das zwischen einem kapillären Blut- oder Lymphgefässbaum ausgespannt ist (*Hueck*), ferner die in der Kernstruktur und der Plasmabasophilie erkennbare Annäherung der einzelnen Zellelemente an Lymphozyten und Lymphoblasten des normalen lymphatischen Gewebes, schliesslich die nicht selten ausgeprägte organoide Struktur, die bis zur Ausbildung von Follikeln gehen kann, sich aber auch in der häufigen Beteiligung oder im Vorherrschen retikulärer, der Phagozytose und der

Fibrillenbildung fähiger Zellen (Retothelsarkom) äussert, das alles sind Eigenschaften, welche den spezifisch lymphadenoiden Charakter des Lymphosarkoms ausmachen und welche in der von *Ghon* und *Roman* vorgeschlagenen Namenbildung „lymphadenoides Sarkom" verdeutlicht worden sind. Eine Unterscheidung von dem undifferenzierten, faserarmen Rundzellensarkom im engeren Sinne mit den wenig polymorphen Zellen, die das spezifische Chromatinnetz lymphozytärer Typen vermissen lassen und deren Plasma meist azidophil erscheint (*Baumann-Schenker*), gestaltet sich natürlich leicht, wenn die morphologischen Charakteristika des Lymphosarkoms so ausgeprägt sind wie in unserm Falle. Andernfalls müssen auch die biologischen Verhaltungsweisen herbeigezogen werden. Es ist z. B. immer wieder darauf hingewiesen worden, wie Lymphosarkome gewisse Gewebe wie Magendarmmuskulatur oder das Nierenparenchym mächtig infiltrieren können, sie aber erst sehr spät, wahrscheinlich nur durch Druckatrophie zerstören, oder es ist beobachtet worden, wie häufig beim Lymphosarkom Gefässwandinfiltrate und Intimasarkomatose vorkommen und wie verhältnismässig selten trotzdem Gefässeinbrüche und folglich echte hämatogene Metastasen sind (*Fabian, Naegeli, Baumann-Schenker, Mohs* und *Tunger*). Dieses „bedingt-aggressive Wachstum" (*Kaufmann*) soll das Lymphosarkom in Gegensatz zu den destruktiv und arrosiv wachsenden, übrigen malignen Tumoren stellen. Durch die Röntgentherapie ist aber in neuerer Zeit die Aufmerksamkeit auf ein, wie es uns scheint, noch viel konstanteres Merkmal der Geschwülste aus lymphadenoidem Gewebe gelenkt worden: ihre ausnahmslos hohe Strahlensensibilität (*Lüscher* und *Scartazzini, Baumann-Schenker*). Rundzellensarkome dagegen sind oft völlig resistent, soweit es sich nicht um die extrem strahlenempfindlichen mikrozytenreichen Rundzellensarkome handelt, (*Baumann-Schenker, Albertini, Rüedi*). Es sollte also möglich sein, auch im Bereiche des Magendarmkanals den grössten Teil der Lymphosarkome nach ihrem histologischen und biologischen Verhalten als solche zu erkennen und aus der Gruppe der Rundzellensarkome auszuscheiden. Als undefinierbarer Rest würden dann jene undifferenzierten, rein zelligen Sarkome zurückbleiben, die von *Fischer-Wasels* als maligne Cytoblastome oder Meristome bezeichnet werden und deren Histogenese nicht ermittelt werden kann, die also im Magen zum Teil auch anaplastische, rundzellige Karzinome darstellen dürften.

Eine prinzipielle Trennung zwischen dem regionären, lokalen Lymphosarkom und der mehr oder weniger generalisierten Lymphosarkomatose ist nach *Kaufmann* dagegen überflüssig; es handelt sich hier um graduelle Abstufungen, die, wie wir später sehen werden, wahrscheinlich durch den unizentrischen oder verschieden stark ausgedehnt multizentrischen Beginn und durch den Ausbreitungsmodus bedingt sind. Wie schon von *Kundrat* hervorgehoben worden ist, kann der Magen selbstverständlich auch sekundär, metastatisch oder in Form multipler, homologer Bildungen bei einem primären Lymphosarkom einer andern Körperregion befallen werden. Häufiger ist er allerdings der primäre Sitz eines aus seinen Lymphfollikeln hervorgegangenen Lymphosarkoms. Freilich ist oft nicht zu erkennen, ob die Erkrankung primär von der Magenwandung oder, von den perigastrischen Lymphknoten ausgehend, erst sekundär auf den Magen übergegriffen hat.

Noch grössern Schwierigkeiten als in der Differentialdiagnose zwischen dem Rundzellensarkom im engern Sinne und dem lymphadenoiden Sarkom, begegnet man beim Versuch, die lymphosarkomatösen und leukämischen Veränderungen im Magen auseinander zu halten. Vorausgeschickt sei, dass hier nur die chronische Lymphadenose in Betracht fällt; einmal, weil sie von allen Leukoseformen weitaus am häufigsten im Digestionstraktus lokalisiert ist, dann weil die Myelose und die akuten Leukämien in der Magenschleimhaut nur ausnahmsweise Tumorcharakter oder grössere Ausdehnung erlangen, sondern eher zur Bildung kleinerer, umschriebener Infiltrate, hämorrhagischer Erosionen und Ulzerationen neigen (*Ott*). Die Auffassung, dass auch bei örtlich geschwulstförmigem Wachstum eine generalisierte Affektion des lymphatischen Apparates mit interstitiellen Leberlymphomen und Milzhyperplasie beweisend für das Vorhandensein einer leukämischen bzw. aleukämischen Lymphadenose sei, während das Freibleiben von Leber und Milz für Lymphosarkom spreche (*Naegeli*), dürfte nicht ausnahmslos den tatsächlich vorliegenden, oft viel komplexern Verhältnissen gerecht werden. Der Umstand, dass es sich bei den in der Literatur beschriebenen Fällen von lymphatischen Bildungen des Magens oft lediglich um Resektionspräparate handelt, wo bestenfalls noch die regionären Lymphknoten untersucht worden, die übrigen Organe aber unberücksichtigt geblieben waren, ferner die Tatsache, dass die Mehrzahl der im Magendarmkanal lokalisierten Lymphadenosen sub- oder aleukämisch verlaufen, erhöht die Unsicherheit ihrer Beurteilung noch wesentlich. Auch die alte, oft zitierte Regel *M. B. Schmidts*, dass man nach dem „grobanatomischen Verhalten" die Entscheidung fällen soll, ob es sich bei einer lymphomatösen Neubildung um ein bloss leukämisches Lymphom oder um ein Lymphosarkom handelt, wird während einem genauern Studium der Kasuistik über diese Erkrankungen im Magen hinfällig, denn ein so eindrückliches makroskopisches Bild wie in unserm Fall, wo sich vom ersten Augenblick an die Diagnose „Tumor" geradezu aufdrängt, dürfte wohl eine Ausnahme darstellen. In der uns zugänglichen Literatur haben wir weder leukämische noch lymphosarkomatöse Magenveränderungen vorgefunden, die in Gestalt und Grösse dem hier beschriebenen Befunde gleichkämen. Da also im bisher veröffentlichten Beobachtungsgut eine Trennung von Lymphosarkom und Lymphadenose im Magen nicht immer durchgeführt werden konnte und zudem auch im hier wiedergegebenen Falle die vorläufig als Lymphosarkom diagnostizierte Magengeschwulst mit lymphadenotischen Veränderungen in anderen Organen vergesellschaftet war, sind wir in der folgenden Besprechung auf eine gewisse Doppelspurigkeit angewiesen, indem wir gleichermassen das Lymphosarkom und die Lymphadenose berücksichtigen werden.

Ältere Angaben über das Lymphosarkom des Magens sind in zahlreichen kasuistischen und zusammenfassenden Arbeiten über das Magensarkom im allgemeinen zu finden, worunter diejenigen von *Hosch*, *Staehelin*, *Hesse*, *Flebbe*, *Konjetzny* und *Borrmann* erwähnt seien. Soweit eine Abgrenzung von den Rundzellensarkomen vorgenommen worden ist, entfallen in diesen Zusammenstellungen $^1/_4$ bis $^1/_5$ aller gastrischen Sarkome auf die Lymphosarkome. In den letzten Jahren haben sich dann, neben ver-

schiedenen Einzelbeiträgen, namentlich amerikanische Autoren ausschliesslich mit dem Lymphosarkom des Magens beschäftigt (*Irigoyen, Taylor, Archer* und *Cooper*). Nach diesen Arbeiten, die sich auf ein grösseres eigenes und aus der Literatur zusammengestelltes Material stützen, beträgt der Anteil der Lymphosarkome an allen Magensarkomen etwa 40—50%; er ist also grösser als bei den früher erwähnten Autoren, was auf die zunehmende Tendenz zurückgeführt werden kann, den grössten Teil der als Rundzellensarkome beschriebenen Geschwülste im Magen den Lymphosarkomen zuzuzählen.

Einzelfälle von leukämischen Magenveränderungen sind ebenfalls wiederholt veröffentlicht worden. Eine zusammenfassende Darstellung über die Magendarmbeteiligung bei Leukämien und verwandten Erkrankungen stammt neuerdings von *Ott* (1936). Frühere Publikationen (*Stoerk, Wells* und *Maver, Hoffmann*) stehen oft unter dem Sammelnamen der „gastrointestinalen Pseudoleukämie", so dass hauptsächlich auch noch Lymphogranulomatosen miteinbezogen worden sein dürften, die makroskopisch den Magen in gleicher Weise befallen können wie die Lymphadenose und das Lymphosarkom.

In der allgemein gebräuchlichen morphologischen Klassifizierung der Magensarkome in exogastrisch, endogastrisch und infiltrativ-intramural wachsende Formen (*Hesse, Konjetzny, Borrmann*) werden die letztern grösstenteils von den Lymphosarkomen bestritten, während sich unter den exogastrischen, oft nach der Art von grossen, gestielten Pseudonetztumoren wachsenden Magensarkomen vorwiegend Spindelzellensarkome und maligne Myome, aber keine Lymphosarkome vorfinden. Eine brauchbare Einteilung der Lymphosarkome nach makroskopischen Gesichtspunkten, die ohne weiteres auch auf die lymphatisch-leukämischen Magenveränderungen anwendbar ist, geben *Pack* und *McNeer*. Diese beiden Autoren unterscheiden:

1. einzelner, grosser („bulky"), polypöser Tumor, der scharf von der normalen Magenwand demarkiert ist;
2. einzelne oder mehrere Geschwüre mit Infiltration in der Umgebung;
3. multiple, kleine, knotige Tumoren in der Submukosa;
4. diffuse Verdickung der Magenwand ohne Demarkation und ohne umschriebene Knotenbildung, aber mit mächtig vergrösserten Schleimhautfalten.

Während die drei ersten Typen mehr oder weniger gut umschriebene Affektionen darstellen, ergreift die diffuse Form den Magen in seiner gesamten Ausdehnung und darf, da sie am häufigsten vorkommt und mehrere, fast pathognomonische Züge aufweist, als der eigentliche Prototyp lymphatischer Neubildungen im Magen gelten. Die Magenmukosa wird durch die mächtige Infiltration in wulstigen, gewundenen, oft über fingerdicken und polypös-überhängenden Falten („giant rugae") emporgehoben, so dass die Mageninnenseite ein gyrusartiges („brain-like") Aussehen bekommt. Schon *Briquet*, der 1839 in *Cruveilhiers* Atlas wohl die erste „gastrointestinale Pseudoleukämie" in Wort und Bild geschildert hatte, schreibt darüber sehr anschaulich: „La surface interne de l'estomac présente un grand nombre de replis sinueux, affectant assez exactement la disposition des circonvolutions cérébrales."

Weitere Beschreibungen solcher diffuser Magenwandinfiltrationen mit hirngyrusartig konfigurierten Schleimhautfalten geben für die Lymphadenose und „Pseudoleukämie" z. B. *Stoerk*, *Wells* und *Maver, Biggs* und *Elliot*, *Švab*, *Lüdin*, *Koch*, *De Jongh*, *Ott*, *Rigler*; für das Lymphosarkom werden sie schon von *Kundrat*, dann von *Staehelin*, *Saltykow*, *Schindler*, *Hameed*, *Pack* und *McNeer*, *Taylor* angegeben. Ein ähnlicher Fall befindet sich in der Sammlung des Pathologischen Institutes in Basel (S. Nr. 448/39). Das vergröberte Schleimhautrelief des Magens gleicht hier ebenfalls entfernt Gehirnwindungen, und auch das Duodenum und das Jejunum sind mit multiplen, grauweissen, stecknadelkopf- bis erbsengrossen Knötchen übersät, die direkt unter der Schleimhaut gelegen sind. Histologisch handelt es sich, nach den polymorphen, faserbildenden Zellen zu urteilen, möglicherweise um ein Retothelsarkom.

Die durch die Infiltration nicht selten hervorgerufene Starrheit der Magenwände, die unter dem Symptom der Pylorusinsuffizienz einhergehen kann, hat auch schon zu einem Vergleich mit der Linitis plastica Anlass gegeben (*Irigoyen*, *Pack* und *McNeer*, *Taylor*), und das charakteristische Röntgenbild, das die unregelmässigen, enorm vergrösserten Falten besonders in der Reliefdarstellung ergeben, erinnert oft auffallend stark an eine Gastritis hypertrophicans oder eine multiple Polyposis (*Švab*, *Ruggles* und *Stone*, *Rigler*), die aber im Gegensatz zur Magenleukämie nicht strahlensensibel ist. Fast ausnahmslos ist bei diesen diffus-infiltrativen Formen noch der gesamte Dünndarm, manchmal auch der Dickdarm in Form unzähliger Knötchen oder polypenartiger Gebilde und vergrösserter Plaques mitergriffen.

Während dem Versuch, differentialdiagnostische Besonderheiten zwischen dem Lymphosarkom und der Lymphadenose des Magens herauszuarbeiten, sind uns zwei Verhaltungsweisen aufgefallen, die für die Differenzierung der beiden Erkrankungen zwar nicht als typisch gelten dürfen, aber dennoch statistisch fassbar und vermehrter Aufmerksamkeit wert sind. Während dem Durchsehen der Literatur fällt nämlich auf, dass unter den als Lymphosarkom diagnostizierten Magenaffektionen nur etwa $^1/_3$ auf den diffusen „Gyrustyp" entfallen (wenn nur das primäre Lymphosarkom berücksichtigt wird, sind es nach Taylor ca. $^1/_7$), bei den andern $^2/_3$ handelt es sich um mehr oder weniger lokalisierte, bisweilen exulzerierte Knoten und Infiltrate oder grössere, polypös ins Magenlumen hineinragende Tumoren. Bei der Lymphadenose ist das Verhältnis umgekehrt, da ihr generalisierender Systemcharakter auch in dieser Lokalisation zum Durchbruch kommt: mindestens in $^2/_3$ der Fälle ist der gesamte lymphatische Magendarmapparat in generalisierter Weise befallen und der Magen ist in der Richtung des „Gyrustypus" oder des „Linitis-plastica-Typus" modifiziert, das restliche Drittel umfasst die mehr umschriebenen Bildungen, wie sie z. B. als platten- oder schüsselförmige, zentral eingesunkene oder exulzerierte Herde (*Steinbrinck*, *Apitz*) oder einfach als „tumorartige Neubildung" beschrieben werden, die aber niemals die Grösse der von uns untersuchten Geschwulst erreichen; eher noch kommen derartige solitäre Tumoren in der Ileozökalregion (*Apitz*) oder im Rektum vor (*De Jongh*, *Fleischhacker* und *Seyfried*).

Eine zweite Tatsache, auf die wir aufmerksam geworden sind und die sicher nicht nur einem Zufall zugeschrieben werden kann, ist der Altersunterschied zwischen den Patienten mit Lymphosarkom und denjenigen mit Lymphadenose des Magens. Aus der uns erreichbaren Literatur haben wir, unter Ausschluss aller älteren zweifelhaften und „pseudoleukämischen" Fälle, 15 einigermassen sicher diagnostizierte Lymphadenosen des Magens mit Altersangaben sammeln können, die zusammen das Durchschnittsalter von 60,7 Jahren aufweisen. 5 davon sind unter 60 Jahren, 5 60—69 Jahre und auffallenderweise 5 Fälle 70 und mehr Jahre alt (*Koch* 72, *Ott* 76 und 82, *Steinbrinck* 70, *Wienbeck* 71). Auch unter Einbezug von 14 weitern, nicht sicher diagnostizierten Fällen, unter denen sich möglicherweise z. B. auch Lymphosarkomatosen und Lymphogranulome finden können, beträgt das Durchschnittsalter immer noch 54,6 Jahre. Von den 33 Lymphosarkomen des Magens, die uns in Originalberichten zugänglich waren, stehen hingegen nur 2 über dem 70. Altersjahr; das mittlere Alter beträgt 44,5 Jahre, ein Wert, der sich mit den aus einem weit umfangreicheren Material gewonnenen Angaben amerikanischer Autoren ziemlich genau deckt (*Taylor:* 152 Fälle von Magenlymphosarkomen mit einem durchschnittlichen Alter von 44,3 Jahren; *Sugarbaker* und *Craver:* 196 Lymphosarkome aller Körperregionen: Durchschnittsalter: 45 Jahre). Auch im Vergleich zu den übrigen Magensarkomen ist das Lymphosarkom dasjenige, welches verhältnismässig am meisten jugendliche Individuen befällt (*Staehelin*, *Flebbe*).

Es kann also festgestellt werden, dass die Lymphadenose den Magen vorzugsweise in einem Alter befällt, in dem er relativ selten das Opfer eines Lymphosarkoms wird, obwohl zugegeben werden muss, dass auch Lymphosarkome bis ins höchste Alter (*Taylor:* 80 Jahre, *Sugarbaker* und *Craver:* 88 Jahre) auftreten können. Das Alter von Trägern einer Magenlymphadenose ist aber auch höher als das Prädilektionsalter für die chronische lymphatische Leukämie im allgemeinen, das gewöhnlich mit 45—55 Jahren angegeben wird (*Minot* und *Isaacs*, *Engelbreth-Holm*). Nun ist aber bekannt, dass die Lymphadenosen im hohen Alter meist sehr chronisch und unter geringen quantitativen Blutveränderungen verlaufen (*Emile-Weil* und *Isch-Wall*, *Wiseman*); anderseits können wir mit *Naegeli* und *Ott* bestätigen, dass es gerade die chronischen und sub- oder aleukämisch verlaufenden Lymphadenosen sind, bei denen die oben beschriebene typische Beteiligung des Magens stattfindet. Welcher Art diese Korrelationen zwischen hohem Alter, chronischer Verlaufsform, sub- oder aleukämischem Blutstatus und Bevorzugung des Magendarmkanals durch die Lymphadenose sind, wissen wir nicht.

Von den beiden eben erörterten Gesichtspunkten aus, könnte in unserm Falle, neben den verschiedenen leukämisch aussehenden Organveränderungen, auch das hohe Alter des Patienten bis zu einem gewissen Grade für die lymphadenotische Natur der Magenveränderung sprechen. Dagegen lässt das solitäre, scharf demarkierte, polypöse Wachstum der Geschwulst, das sie unter den Typ I der Einteilung von *Pack* und *McNeer* einreiht, und das vollständige Freibleiben des übrigen Darmtraktus in weit stärkerem Masse auf ein primäres Lymphosarkom des Magens schliessen.

Bezüglich des Geschlechts überwiegt das männliche bei der gastrischen

Lymphadenose im Verhältnis von etwa 3 : 1 das weibliche, was mit der Angabe *Engelbreth-Holms* übereinstimmt, dass unter den lymphogenen Leukosen sich im allgemeinen 72—75% Männer befinden. Bei den Lymphosarkomen des Magens soll das Geschlechterverhältnis nach *Taylor* 1,6 : 1 zugunsten des männlichen betragen.

Obwohl Lymphosarkome, besonders die generalisierte Lymphosarkomatose, im allgemeinen einen akutern, malignern Verlauf nehmen als die chronischen Lymphadenosen (beim Lymphosarkom beträgt nach *Baumann-Schenker* die mittlere Verlaufsdauer 20,5 Monate bei lokalisiertem und 19,6 Monate bei generalisiertem Auftreten, nach *Sugarbaker* und *Craver* beträgt sie durchschnittlich 20,5 Monate; für die chronische Lymphadenose wird von *Engelbreth-Holm* eine durchschnittliche Krankheitsdauer von 3½ Jahren, von *Tischendorf* und *Herzog* eine solche von 3—4 Jahren angegeben), so wäre es ein aussichtsloses Unternehmen, aus der Verlaufsdauer zu weitgehende Schlüsse auf die Natur einer lymphatischen Wucherung zu ziehen. Denn gerade den primär in der Magendarmschleimhaut lokalisierten Lymphosarkomen ist öfters eine geringere Bösartigkeit, eine schwächere Ausbreitungstendenz und ein langsamerer Verlauf eigen als den in peripheren oder mediastinal gelegenen Drüsengruppen entstandenen Lymphosarkomen (*Oberndorfer*), was auch in den verhältnismässig guten Operationsresultaten und der wiederholt beobachteten Neigung zu regressiven Veränderungen und Vernarbungen zum Ausdruck kommt (*Stoerk, Konjetzny, Irigoyen*).

Für Dauer und Verlauf unseres Falles besitzen wir nur in der ein Jahr vor dem Tode gemachten Röntgenaufnahme einen sichern Anhaltspunkt, denn die schon seit einem Jahrzehnt angegebenen, uncharakteristischen Magenbeschwerden hätten ja ebenso gut auf ein dem Lymphosarkom vorausgegangenes benignes Leiden, z. B. auf eine bei diesem Patienten nicht unwahrscheinliche, alkoholische Gastritis zurückgeführt werden können. Durch vergleichende Messungen am Sektionspräparat und am Röntgenbild haben wir festgestellt, dass der Magentumor zur Zeit der Röntgenaufnahme schon genau dieselbe Grösse, Gestalt und Ausdehnung aufgewiesen haben muss, wie ein Jahr später am Sektionstermin; auch das kardiawärts gelegene, beetartige Infiltrat hat damals schon bestanden und sogar einige der Lappen- und Furchenbildungen sind an der Kontrastschattenaussparung deutlich zu identifizieren. Wenn aber während diesem letzten Jahre der Tumor stationär geblieben ist, was auch histologisch aus der Abwesenheit von Mitosen abgelesen werden kann, so muss angenommen werden, dass er auch während der vorausgegangenen Zeit sehr langsam gewachsen ist, dass somit auch die schon jahrelang bestehenden subjektiven Beschwerden sehr gut damit in Zusammenhang stehen können. Folglich ist auch die Vermutung vielleicht nicht allzu gewagt, dass auf jene erste, vor etwa 7—8 Jahren hergestellte, leider verschollene Röntgenaufnahme hin nicht deshalb therapeutisch nichts unternommen worden war, weil sich kein maligne aussehender Prozess gefunden hatte, wie den Angehörigen erklärt worden war, sondern weil der Tumor schon damals inoperabel erschienen war! Es darf also mit grosser Wahrscheinlichkeit angenommen werden, dass die bei der Autopsie gefundene Magengeschwulst schon

während ca. einem Jahrzehnt bestanden hatte. Diese relativ lange Krankheitsdauer würde eher einem chronischen, lymphadenotischen Prozess entsprechen, worunter es Fälle gibt, die während einem Zeitraum von 19—25 Jahren beobachtet worden waren (*Wiseman*, *Stöger*). Aber auch Lymphosarkome können 8, 9, 10 Jahre und länger bestehen bleiben, wobei es sich allerdings meistens um bestrahlte Patienten handelte (*Minot* und *Isaacs*, *Doub* und *Hartman*, *Taylor*). Nach *Pack* und *McNeer* sollen gerade die relativ seltenen, einzeln und endogastrisch wachsenden, gestielten Lymphosarkome des Magens durch einen langsamern Verlauf und einen geringeren Malignitätsgrad ausgezeichnet sein. Ausserdem stand der Erkrankte in einem Alter, in dem maligne Tumoren auch sonst ein langsameres Wachstum aufzuweisen pflegen.

Klinische Eigentümlichkeiten bietet der unsrige Fall sonst nicht. Die Symptomatik sowohl der Lymphosarkome wie der Leukämien im Magen entbehrt pathognomonischer Zeichen nach der übereinstimmenden Ansicht aller Autoren. Wie in unserm Fall sind die Beschwerden nicht selten mehr allgemeiner Natur ohne bestimmte Schmerzangaben; selbst grosse Magensarkome sind oft erst bei der Sektion als Zufallsbefund entdeckt worden (*Staehelin*, *Roth*) und auch schwere, generalisierte Magendarmleukämien können intra vitam symptomfrei bleiben (*Hoffmann*, *Ott*).

Dass Lumenverengerungen, insbesondere Pylorusstenosen, bei den Magensarkomen viel seltener sind als beim Karzinom, ist allgemein bekannt. Speziell für die Lymphosarkome ist schon seit *Kundrat*, *Paltauf* und *Ghon* und *Roman* immer wieder darauf hingewiesen worden, dass sie eine Erweiterung des Magenlumens zur Folge hätten, ohne dass bisher allgemein gültige und befriedigende Erklärungen für diese Erscheinung gefunden worden wären. Anderseits hat *Saltykow* drei Fälle von Lymphosarkom angeführt, wo der Magen beträchtlich verengert gewesen war. In unserm Falle hat möglicherweise der dauernde Zug des schweren, in den Magen hineinhängenden Tumors zu einer allgemeinen Atonie der Magenmuskulatur und damit zur Dilatation des ganzen Hohlorgans geführt. Der hier vorliegende Röntgenbefund: „Erweiterung des Magenlumens bei grossem Tumor" darf nach verschiedenen Autoren (*Schlesinger*, *Roth*, *Taylor*) als verdächtig für Magensarkom gelten und hätte vielleicht, unter sorgfältiger Berücksichtigung der übrigen klinischen Faktoren (relativ geringe Beschwerden trotz Grösse und langer Dauer, keinerlei Zeichen einer Ulzeration oder Pylorusstenose, Blutbild), die Differentialdiagnose gegenüber Magenkarzinom ermöglichen können.

Ulzeration ist zwar bei Lymphosarkomen wie bei Lymphadenosen des Magens kein seltenes Ereignis, besonders im Zentrum kleinerer Knoten und Infiltrate (Typ II nach *Pack* und *McNeer*). Anderseits behalten oft jene umfangreichen, den ganzen Magen einnehmenden Infiltrate oder grössere, gestielte Tumoren eine völlig intakte Oberfläche, wie das auch in unserer Beobachtung der Fall war. Nach *Taylor* tritt beim gastrischen Lymphosarkom die Ulzeration später als beim Karzinom, eine Perforation jedoch häufiger als beim Karzinom auf.

Ihren Ursprung nehmen Magenlymphosarkome gewöhnlich von der grossen Kurvatur und der Magenhinterwand, allerdings sitzen sie selten in

Kardianähe, wie es hier beobachtet werden kann, sondern sie bevorzugen die kaudalen Magenabschnitte, vor allem die präpylorische Region.

Das in unserm Fall als gyrusartig bezeichnete Oberflächenrelief des Tumors hat natürlich morphogenetisch kaum etwas mit den gyrusförmig gewulsteten und emporgehobenen Magenfalten der diffus-infiltrierenden Formen zu tun. Andeutungen solcher vergröberter, infiltrierter Rugae sind hier höchstens am Übergang in das flache, kardiawärts sich hinziehende Infiltrat festzustellen. In der Furchen- und Lappenbildung sehen wir vielmehr den Ausdruck des langsamen, fast benignen Wachstumstempos, das Zeit lässt zur Ausbildung organoider, geformter Strukturen, wie sie in dem fast baumartig verzweigten, retikulären und fibrösen Gerüst mit den darin enthaltenen, ungleich stark gewachsenen Follikeln gegeben sind. Makroskopisch ist eine gewisse Ähnlichkeit mit einem grossen Magenpolypen oder einem jener solitären, polypösen, oft hochdifferenzierten Magenkarzinome unverkennbar. Es finden sich jedoch keine Anhaltspunkte für die Möglichkeit — und es ist unseres Wissens auch noch nie beobachtet worden — dass erst sekundär eine leukämische Infiltration oder gar die Entstehung eines Lymphosarkoms in einem gutartigen Magenpolypen stattgefunden habe. Es darf deshalb mit Bestimmtheit angenommen werden, dass der Tumor primär von möglicherweise schon in ihrer Anlage alterierten Lymphfollikeln in der Mukosa und Submukosa des Magens ausgegangen ist, was auch durch den histologischen Befund belegt wird, wo diffuses Geschwulstgewebe oder Follikel sich an der Peripherie des Tumors nur innerhalb dieser beiden Schichten vorfinden. Mit diesen letzten Hinweisen sind wir in den mikroskopischen Bereich unserer Untersuchung eingedrungen, der den bisher aus dem klinischen und makroskopischen Verhalten gewonnenen Gesichtspunkten mehrere wertvolle Tatsachen beifügen wird. Auch während der Beurteilung des mikroskopischen Befundes werden leukämische und lymphosarkomatöse Magenveränderungen gemeinsam in Betracht gezogen werden, wenn auch die im allgemeinen eingehend untersuchten Lymphosarkome ein besseres Vergleichsmaterial abgeben, als die in der Literatur immerhin ziemlich spärlichen und histologisch oft nur kurz beschriebenen Lymphadenosen des Magens. — —

Eine Zusammenfassung der wesentlichsten histologischen Befunde an der Magengeschwulst erschöpft sich im grossen und ganzen in der Schilderung ihrer ausgereiften, organoiden Struktur. Diese äussert sich in der Gegenwart follikelartiger Formationen, in der weitgehenden zytologischen Ausdifferenzierung, die innerhalb der Reihe der lymphoiden Rundzellen bis zu kleinen, reifen Lymphozyten und unter den retikulären Abkömmlingen bis zur Bildung freier Makrophagen geht. Sie zeigt sich ferner in der Ausprägung eines stellenweise reichlichen Retikulums, das sehr gut vaskularisiert ist und zwar nicht nur durch primitive Kapillarschläuche, sondern auch in Form wohlausgebildeter Venen. Ausser Sinusbildungen und Keimzentren vereinigt diese Geschwulst alle Kennzeichen des lymphadenoiden Gewebes in sich, so dass ihre Herkunft aus dem lymphatischen Gewebe der Magenwand sowie ihre Abgrenzung gegenüber andern Tumoren, wie z. B. gewöhnlichen Rundzellensarkomen, hinlänglich klar ist.

Wenn auch in den follikelartigen Zellanhäufungen nirgends mit Sicher-

heit Keimzentren festzustellen sind und sie durch die Abwesenheit von Kernteilungsfiguren auffallen, so sind sie dennoch als — grösstenteils zur Ruhe gekommene — Proliferationszentren aufzufassen. Den Beweis hierfür sehen wir, in Analogie zu den Untersuchungen von *Ehrich* über die Histogenese der Sekundärknötchen und von *Orsós* über den trajektorialen Aufbau des retikulären Lymphknotengerüstes, in der betonten Faserarmut innerhalb der Follikel und in dem konzentrisch um den Follikel angeordneten und durch dessen Wachstumsdruck passiv zusammengedrängten Retikulum des Grundgewebes. Legen wir viel Gewicht auf die alte Auffassung *Kundrats*, „dass, wenn auch das Lymphosarkom nie von einer Drüse oder einem Follikel ausgeht, sondern immer von einer Gruppe, und wenn es sich auch längere Zeit auf diese beschränkt, doch auch die nächstbenachbarten Lymphdrüsen und Lymphdrüsengruppen oder die Follikel der Schleimhaut mitergriffen werden, welchen die an Lymphosarkom erkrankten Lymphdrüsen zugehören, wie umgekehrt", so ist in der follikulären Architektur gewissermassen ein engumgrenztes multizentrisches Wachstum oder, wie *Meyeringh* sagt, „eine Systemerkrankung im Kleinen" verwirklicht. Wie im Fall des zuletzt genannten Autors verliert sich auch hier in einigen Randpartien der Tumor in immer kleiner werdenden Lymphknötchen in der normalen Magenmukosa, so dass man den Eindruck bekommt, der geschwulstartige Prozess habe in einer umschriebenen Gruppe von Follikeln begonnen und lasse in der Umgebung systematisch immer neue Follikel entstehen und die bereits vorhandenen in Proliferation geraten. Doch könnte die follikuläre Struktur wiederum nur Ausdruck der organoiden Nachahmung normalen lymphadenoiden Gewebes sein, in dessen diffusem lymphoiden Grundgewebe die Sekundärknötchen als mehr oder weniger flüchtige Gebilde entstehen können. Vielleicht ist es aber gerade die umschriebene multizentrische Entstehung, die den spezifisch organoiden Charakter der Neubildung bedingt. Eindeutig verhält es sich selbstverständlich mit den über den ganzen Magen und grosse Teile des Darmes verbreiteten Lymphadenosen und Lymphosarkomen, wo unzweifelhaft der gesamte lymphatische Apparat, Magen- und Darmfollikel und Peyersche Plaques in Wucherung geraten sind; solche generalisierten Prozesse, die wirklich den Eindruck einer Systemerkrankung machen, lassen sich nicht anders als durch multizentrisches Wachstum erklären. So schildern *Stoerk*, *Wells* und *Maver* sowie *Hoffmann*, wie in solchen gastrointestinalen Pseudoleukämien jedes einzelne der unzähligen, präformierten Lymphknötchen in der Magendarmschleimhaut sich in einem Zustand der progressiven Hyperplasie befinde und wie durch Konfluenz dieser einzelnen, vergrösserten Follikel ausgedehntere, tumorförmige Infiltrate oder die gyrusartig gestalteten Magenfalten entstünden.

Es wird zwar oft behauptet, dass sich in Lymphosarkomen wie auch in lymphatisch-leukämisch veränderten Organen keine Follikel und auch keine Keimzentren zu bilden vermöchten (*Naegeli*, *Kaufmann*, *Askanazy*). Nun finden sich aber schon unter den 27 von *Ghon* und *Roman* bearbeiteten Lymphosarkomen 10 Fälle mit mehr oder weniger deutlich ausgeprägter Follikelneubildung, darunter auch ein Lymphosarkom des Magens. Sehr schön zeigt diese Follikel Fall 17, ein Lymphosarkom der Hals- und Rachen-

region; sie setzen sich dort aus kleinen Lymphozyten zusammen und sie lassen — als einziger Fall in *Ghon* und *Roman's* Zusammenstellung, aber in merkwürdiger Übereinstimmung mit unserem Befund — nirgends Mitosen nachweisen. Auch während der Durchsicht von Mikrophotographien in neuern Publikationen über das Lymphosarkom stösst man öfters auf die Darstellung follikelartiger Formationen (*Dawson* und *Innes* und *Harvey*, *Robb-Smith*, eine von *Pack* und *McNeer* abgebildete Mikrophotographie eines Magenlymphosarkoms zeigt in der follikulären Anordnung grösste Ähnlichkeit mit unserm Fall). Interessant sind ferner die Beobachtungen von *Neumann* und *Meyeringh*, die beide Magenresektionspräparate betreffen, wo eine lymphadenoide Neubildung geringen Umfanges zahlreiche Follikel mit Keimzentren enthielt. Beide Fälle waren auch durch den gutartigen Verlauf ausgezeichnet, was *Kaufmann* bewogen hat, in dem von *Meyeringh* als Lymphosarkom diagnostizierten Fall ein gutartiges, regionäres Lymphom des Magens anzunehmen.

In diesem Zusammenhang sei auch das „giant follicular lymphoblastoma" erwähnt, das 1925 zuerst von *Brill*, *Baehr* und *Rosenthal* beschrieben worden war und seitdem in der amerikanischen Literatur Gegenstand zahlreicher Erörterungen geworden ist. Ursprünglich als generalisierte, benigne, aleukämische Hyperplasie der Lymphknoten- und Milzfollikel aufgefasst, kann diese Erkrankung nach neuern Beobachtungen (*Krumbhaar*, *Robb-Smith* u.a.m.) sekundär, allenfalls unter Beibehaltung der follikulären Struktur, in ein Lymphosarkom übergehen, und *Sugarbaker* und *Craver* fragen sich, ob das „giant follicular lymphoblastoma" überhaupt nicht bloss eine frühe Manifestation etwas langsamer verlaufender Lymphosarkome darstelle. Im Gegensatz zu den reaktiven Flemming'schen Keimzentren sollen Mitosen, retikuläre und histiozytäre Elemente in diesen mächtig vergrösserten, aus Lymphoblasten zusammengesetzten Follikeln fehlen, dagegen sind sie stets von einem schmalen Lymphozytensaum umgeben (*Robb-Smith*), auch sollen sie nach *Ewing* und *Fein* die Tonsillen und den Gastrointestinaltrakt nicht befallen.

Soweit die Verhältnisse heute übersehbar sind, kann bezüglich des Vorkommens von Follikeln vorläufig folgendes festgestellt werden: Follikelbildung, manchmal mit Andeutung von Keimzentren, scheint in lymphadenoiden Neubildungen des Magendarmkanals nicht selten vorzukommen, meistens handelt es sich dabei um noch nicht weit fortgeschrittene Prozesse, die zunächst eher den Eindruck von lymphatischen Hyperplasien als Neoplasien machen, oder es sind ausgereifte, verhältnismässig nicht sehr bösartig verlaufende Lymphosarkome, die teilweise unter den Begriff des gutartigen Lymphoms fallen dürften. Auch die als Lymphadenose des Magens diagnostizierten Fälle scheinen der Follikelbildung fähig zu sein. Dagegen wird ein solcher knötchenförmiger Aufbau bei rasch fortschreitenden, wenig differenzierten Lymphosarkomen meistens ausbleiben. Bei primärem Sitz der Erkrankung in den Lymphknoten soll Follikelbildung nach *Robb-Smith* nur bisweilen bei Lymphosarkomen, aber niemals bei lymphatischen Leukosen auftreten, da letztere immer nur von den Marksträngen ausgingen (wurde schon von *Banti* angegeben), in denen auch unter physiologischen Verhältnissen keine Sekundärknötchen entstünden (*Ehrich*), während das Lymphosarkom auch in den Follikeln des Lymphknotens seinen Ursprung nehmen könne.

Mitosenreichtum wird bei Lymphosarkomen als konstantes Merkmal erwähnt: dass es auch Ausnahmen gibt, zeigt Fall 17 von *Ghon* und *Roman*

und der erste Fall von *Lenz*; beide weisen Follikel auf, im übrigen tun aber Follikel ihre rege Proliferation nicht selten durch gehäufte Zellteilungen kund (Fall *Meyeringh*). Die Lymphadenosen scheinen, wenigstens in den Beobachtungen, die den Magen betreffen, viel seltener Mitosen zu enthalten.

In Anwendung obiger Feststellungen bilden also die ausgeprägten Follikel einen weiteren Hinweis auf die relative Gutartigkeit der Magengeschwulst, die, wie ausserdem das Fehlen der Mitosen zeigt, sich in einem Zustand der Ruhe, des Wachstumsstillstandes befindet.

Trotz aller Reserve, die in der Ableitung von Geschwulstzellen aus normalen Körperzellen am Platze ist (*Fischer-Wasels*), lassen sich die im Magentumor vorherrschenden Zellen doch unschwer auf die beiden Reihen der lymphozytären Rundzellen und der Retikulumzellen zurückführen. Eine nicht unbedeutende Anzahl der ersteren hat sich zu ausgereiften, kleinen Lymphozyten entwickelt; die übrigen Rundzellen sind teils als Lymphoblasten zu bezeichnen, worunter hier grössere Zellformen mit helleren, feiner strukturierten Kernen verstanden werden, ohne damit aber etwas über ihre zytogenetische Stellung aussagen zu wollen; teils heben sie sich durch jene Atypien hervor, die *Naegeli* für die Kennzeichnung leukämischer Lymphozyten anführt und die in Lymphosarkomen gewöhnlich noch deutlicher in Erscheinung treten und von denen sich hier besonders Auflockerung des Chromatinnetzes, Radkernbildung, Kernpolymorphie (Lappung) und ausgeprägte Grössenschwankungen vorfinden.

Auch die herdweise auftretenden Plasmazellen lassen sich in den histologischen Schnitten durch zahlreiche, graduell abgestufte Zwischenformen bis auf die Lymphozyten zurückverfolgen, so dass ihre Abstammung von lymphozytären Elementen gesichert erscheint und sie deshalb als plasmazelluläre Lymphozyten (*Moeschlin*) bezeichnet werden könnten. Da sie fast ausschliesslich als Begleiter hyalinisierter Retikulumpartien erscheinen, ist es nicht ausgeschlossen, dass sie in irgend einer Weise an dieser Hyalinisierung beteiligt sind. Eine solche Annahme ist umso berechtigter, als einerseits dieser eigenartigen, ausgedehnten, hyalinen Degeneration des Stützgewebes eine Störung des Eiweisstoffwechsels im Tumor zu Grunde gelegt werden muss, es aber anderseits bekannt ist, welche Rolle die Plasmazellen obwohl dort myelogenen Ursprungs, in der Bildung von Eiweisskörpern bei multiplen Myelomen und Paramyloidosen spielen (*Apitz*); auch *Askanazy* deutet die plasmozytäre Reaktion, wie sie z. B. in Entzündungsvorgängen auftritt, als Eiweissresorptionsreaktion.

Unter den retikulären Elementen sind fixe Retikulumzellen selten nachzuweisen. Nach der heutigen Kenntnis, die wir über die Entwicklungsfähigkeiten der Retikulumzellen im lymphatischen System besitzen, sind sie jedoch als die Mutterzellen jener grossen, azidophilen, mit Kerntrümmern beladenen Makrophagen zu betrachten, welche im Magentumor und in den untersuchten Lymphknoten so weitverbreitet vorkommen. Vermutlich hat der ziemlich rege Zerfall der Lymphozyten den Retikulumzellen den Anreiz gegeben, sich in Richtung der Makrophagen umzuwandeln, besteht doch das phagozytierte Material grösstenteils aus Lymphozyten und deren Kernbestandteilen. *Ghon* und *Roman*, die in 17 Fällen der 27 von ihnen untersuchten Lymphosarkome Makrophagen gefunden haben,

konnten zwar nicht nachweisen, dass die Häufigkeit von Phagozyten im Verhältnis zu einem vermehrten Zellzerfall stünde, obwohl sie eine solche Abhängigkeit als wahrscheinlich erachteten. Es ist auch zu erwägen, ob nicht ein Teil der Makrophagen, z. B. in den Lymphknoten, das Produkt einer durch die Anwesenheit der lymphozytären Wucherungen bedingten reaktiven Hyperplasie des örtlichen retikuloendothelialen Apparates darstellten (*Wienbeck*); die zahlreichen abgelösten, phagozytierenden Endothelzellen in kleinen Gefässen der parakardialen Lymphdrüse lassen wenigstens an diese Möglichkeit denken. Jedenfalls berechtigt die Untermischung der lymphoiden Zellformen mit diesen phagozytierenden, retikulären Typen noch keineswegs zur Annahme einer direkten Entwicklung der einen Zellart aus der andern, was bisher noch nie eindeutig hat bewiesen werden können und wofür sich auch in unsern Präparaten nirgends Anhaltspunkte finden. Vielmehr kann eine derartige „Vergesellschaftung auch in einer Wiederholung von Bauprinzipien des Mutterbodens, also in einer angedeutet organoiden Struktur, ihre Ursache haben", wie das *Apitz* für einen Fall von leukämischer Lymphoretikulose annimmt. Ähnlich haben sich schon *Ghon* und *Roman* ausgedrückt, nach deren bisher nicht übertroffenen Charakterisierung das Lymphosarkom eine blastomatöse Wucherung darstelle, die sowohl in der Beschaffenheit ihrer Hauptelemente wie in der Zusammensetzung ihres Gemisches die Ähnlichkeit mit dem normalen lymphadenoiden Gewebe dokumentiere. Auch für die Proliferationen bei der leukämischen Lymphadenose wird hie und da das Mitwuchern retikulärer Zellen erwähnt (*Robb-Smith, Apitz, Schultz*).

Ob die im Lymphosarkom verwirklichte Kombination verschiedener Zellarten darauf zurückzuführen ist, dass der blastomatöse Reiz auf undifferenzierte, embryonal gebliebene Mesenchymzellen mit verschiedenen blutzellen- und retikulumzellenbildenden Potenzen eingewirkt hat (*Ghon* und *Roman*, *Herzog*, *Lenz*, *Dawson*, *Innes* und *Harvey*, *Robb-Smith* u. a. m.), oder ob die lymphozytären und retikulären Zellsysteme selbständig, allerdings im Rahmen der von ihnen im lymphadenoiden Gewebe gebildeten Funktionsgemeinschaft, in Wucherung geraten sind (*Rössle*, *Apitz*), ist schwer zu entscheiden. In dem von uns untersuchten Tumor wenigstens haben wir kein zelliges Substrat für ein solches indifferentes, mesenchymales Keimgewebe gefunden. Zentral aufgehellte Follikel, die in Schnitten aus einem parakardialen Lymphknoten kleine Gefässe eng umschliessen, verführen zwar leicht dazu, eine Entstehung der Tumorelemente aus Gefässadventitiazellen anzunehmen, die als die Hauptvertreter primitiven Mesenchymgewebes angesehen werden (*Herzog*). Wie aber bereits in der mikroskopischen Beschreibung auseinandergesetzt worden war, kann dieses Phänomen der perivaskulär aufgehellten Follikel, das übrigens nur in einem umschriebenen Bezirk nachzuweisen war, auch rein physikalisch durch eine ödematöse Durchtränkung von den gestauten Gefässen aus erklärt werden.

Der durch verschiedene Zelltypen bestrittene, organoide Aufbau bildet auch eines der zahlreichen Argumente, die gegen die echte Tumornatur des Lymphosarkoms erhoben werden, denn Lymphosarkome wie Leukämien seien als Modifikationen eines ganzen, teils lymphadenoid differenzierten, teils mesenchymal-indifferenten Gewebesystems aufzufassen (*Herzog*, *Bian-*

chi, Irigoyen), während echte Tumoren allgemein auf die unbeschränkte Vermehrung eines einzigen Zelltypus zurückgeführt werden. Es ist jedoch fraglich, ob diesem nicht immer erkennbaren Unterschied zwischen den Lymphosarkomen und den übrigen Tumoren eine prinzipielle Bedeutung zukommt; auch Lymphosarkome können ausschliesslich lymphozytisch, lymphoblastisch oder retikulumzellig sein, und bei den Leukosen ist das Vorherrschen eines einzigen, oft deutlich pathologisch alterierten Zelltypus die Regel; ausserdem wissen wir nie, inwiefern eine begleitende, retikuloendotheliale Wucherung nur reaktiver Natur ist (*Wienbeck*), was bei der leichten Ansprechbarkeit dieses Systems und seiner bevorzugten Durchdringung durch diese Erkrankungen nicht verwunderlich wäre.

Es ist auch schwer abzuschätzen, in welchem Umfang das Retikulum dem Tumor angehört, d. h. von ihm selbst gebildet wird und welchen Anteil das organeigene Bindegewebe an dessen Aufbau hat. Denn ein Zusammenhang der fixen Retikulumzellen mit dem Fasersystem lässt sich in unserm Fall nur selten mit Sicherheit nachweisen, und in der Randzone besteht ein kontinuierlicher Übergang vom submukösen Bindegewebe zu den faserreichen Zügen des Tumorgrundgewebes. Trotzdem von den meisten Autoren im Retikulum ein Spezifikum des Lymphosarkoms gesehen wird, ist seine selbständige Bildung durch den Tumor auch schon bezweifelt und eine blosse Aufsplitterung oder ein Einwachsen des ortständigen Bindegewebes angenommen worden (*Ghon* und *Roman*, *Oberndorfer*, *Ribbert*, *Fischer-Wasels*). In unserm Fall sind jedoch die Anwesenheit von Retikulumzellen, deren faserbildende Tätigkeit neben der Phagozytose heute feststeht, ferner das gewaltige Ausmass des Tumors und seine durchgehend gute Vaskularisation starke Argumente dafür, dass an der Produktion des Stützgewebes der Tumor selbst wesentlich beteiligt ist. Die mannigfachen Modifikationen, in denen es uns entgegentritt, wie fibröse Verdichtung, Hyalinisierung usw., sind bei der langen Dauer des Tumors verständlich und sind für das Lymphosarkom schon immer hervorgehoben worden.

An dieser Stelle soll noch kurz die Frage gestreift werden, ob auch das vorwiegend retikulumzellige Lymphosarkom, das Retothelsarkom von *Rössle* und *Roulet* sich im Magen lokalisieren kann. *Rössle* gibt die Möglichkeit zu, dass in offenen lymphatischen Organen, wie der Magendarmschleimhaut, Retothelsarkome entstehen können. In der deutschsprachigen Literatur sind jedoch derartige Fälle noch nicht beschrieben worden. Der anlässlich der Schilderung des diffusen Lymphosarkoms im Magen angeführte Fall aus der Basler Pathologisch-anatomischen Sammlung stellt vielleicht ein Retothelsarkom dar, soweit aus der histologischen Beschreibung geschlossen werden kann, die den polymorphen Zellcharakter und das reichliche, anscheinend von den Tumorzellen gebildete Fasergeflecht hervorhebt. Amerikanische Autoren wie *Pack* und *McNeer* und *Taylor* hingegen haben unter den Magenlymphosarkomen weit mehr retikulumzellige als lymphozytäre Formen angetroffen. Diese Befunde mögen aber auch mit der in der neuern angelsächsischen Literatur hervortretenden Neigung zusammenhängen, den Begriff des Retikulosarkoms auf alle Lymphosarkome auszudehnen, ausgehend von der Hypothese, dass sämtliche Wucherungen des lymphadenoiden Gewebes auf persistierende, pluripotente Mesenchymzellen zurückzuführen seien (*Dawson*, *Innes* und *Harvey*, *Robb-Smith*). Da aber auch Rössle die Retothelsarkome im allgemeinen für weit häufiger hält als die aus Lymphozyten zusammengesetzten Lymphosarkome, wird ihrer Gegenwart im Magendarmkanal in Zukunft vermehrte Aufmerksamkeit geschenkt werden müssen, obwohl sie makroskopisch und klinisch nach den bisherigen Beobachtungen mit den übrigen Lymphosarkomen eine Einheit bilden dürften.

Sich widersprechende Züge zeigen sich in der Ausbreitungsweise der Magengeschwulst sowie in ihrem Verhalten gegenüber den benachbarten Geweben. In den Randpartien ist das Wachstum ziemlich lebhaft infiltrierend. Das lockere Bindegewebe der Submukosa, einzelne Interstitien zwischen den Bündeln der Muskularis sind mit dunkelfärbbaren Lymphozyten vollgepfropft, und die Wandung grösserer Gefässe ist stellenweise bis unter die Endothellage von Tumorzellen durchsetzt. Ein unmittelbarer Gefässeinbruch ist aber nirgends festzustellen, auch lässt sich die Muscularis mucosae der Magenschleimhaut noch weit in den Tumor hinein verfolgen. und die Muscularis propria ist an der Peripherie vollständig frei und selbst in den zentralen Stielpartien noch in bemerkenswerter Ausdehnung erhalten. Ebenso sind einzelne Magendrüsen trotz allseitiger Ummauerung durch Tumorgewebe intakt geblieben. Soweit deckt sich unser Befund vollständig mit den in der Literatur enthaltenen Angaben (*Naegeli*, *Kaufmann*, *Mohs* und *Tunger*, *Irigoyen* usw.), nach denen das Lymphosarkom durch ein ungeheuer infiltrierendes und auseinanderdrängendes Wachstum gekennzeichnet sei, das aber weder Muskulatur noch Gefässe zerstöre, eine Eigenschaft, die in gleichem Ausmass auch den Leukämien zukomme. So findet sich auch in den Beschreibungen über die Histologie der im Magendarm lokalisierten Lymphoblastome fast überall die Angabe, dass die Muscularis mucosae lange erhalten bleibe, wenn sie auch von einzelnen Zellen oder Zellhäufchen durchdrungen werde, und dass sich das gewucherte lymphadenoide Gewebe gewöhnlich scharf gegen die Muscularis propria absetze (*Flebbe*, *Taylor*, *Stoerk*, *Wells* und *Maver*, *Naegeli*, *Ott*).

Diesem unter den Begriff des „bedingt-aggressiven Wachstums" *Kaufmanns* fallenden, rein infiltrierend-verdrängenden Verhalten steht nun die aktiv destruierende, gewebezerstörende Fähigkeit der Malignome gegenüber, die zwar von namhafter Seite auch schon in dem Sinne bezweifelt worden ist, als das Nachbargewebe nicht durch spezifische, histolytische Eigenschaften der malignen Tumorzellen, sondern ausschliesslich durch deren Wachstumsdruck passiv zugrunde gehe (*Ribbert*, *Fischer-Wasels*). Nach *Borst* hingegen ist neben der Metastasenbildung das einzig sichere, histologisch fassbare Zeichen für die Malignität eines Tumors die Autodestruktion, die sich in aktiver Zerstörung der Membrana propria von Drüsen, Einbruch in Lymph- und Blutgefässe und Histolyse der durch die autonom wachsenden, neoplastischen Zellen infiltrierten Gewebe äussere. Es kann nun auf Grund zweier Befunde auch eine destruktive Wachstumskomponente des Magentumors festgestellt werden. In stärker infiltrierten Teilen der Muskularis scheinen nämlich einzelne Muskelfasern durch anliegende Tumorzellen direkt aufgesplittert und aufgelöst zu werden; Sarkolemmbestandteile derart zerstörter Muskelfasern sind manchmal um die eingewucherten Zellzüge herum noch zu erkennen. Allerdings kann die Möglichkeit nicht ausgeschlossen werden, dass durch Druckatrophie und Isolierung zugrundegehende Muskelfasern einmal ähnliche Bilder erzeugen können.

Dagegen ist der wandständige Geschwulstthrombus, der sich in einer Vene innerhalb einer nicht befallenen Partie der Submukosa befindet, ein sicherer Beweis dafür, dass ein Durchbruch in ein Blutgefäss irgendwo stattgefunden haben muss. Er zeigt aber auch einwandfrei, dass nicht nur

einzelne Zellen, wie es bei der gewöhnlichen Leukämie der Fall ist, mit der Blutbahn verschleppt werden, sondern auch ganze Partikel aus zusammenhängendem Tumorgewebe, kurz, er beweist die Möglichkeit echter hämatogener Metastasierung.

Was ähnliche Beobachtungen in der Literatur betrifft, so sei zunächst das früher zitierte, im übrigen gutartig aussehende Lymphosarkom von *Meyeringh* erwähnt, das mit einer regelrechten Zerstörung der Magenmuskulatur einhergegangen sei; die Tumorzellen hätten, Osteoklasten vergleichbar, die Muskelfasern gleichsam „angeknabbert". Bezüglich der hämatogenen Metastasierung mittels Tumorzellembolien ist zu sagen, dass sie für das Lymphosarkom ebenso oft umstritten gewesen war, wie die lymphogene und kontinuierlich in die Umgebung fortschreitende Ausbreitung seit *Kundrat* als ein besonders typisches Kennzeichen des Lymphosarkoms bestätigt worden ist. Tatsächlich scheint auch in unserm Fall die diskontinuierliche, metastatische Ausbreitung zurückzutreten gegenüber dem kontinuierlichen Einwachsen in die Gewebelücken, Lymphbahnen und Blutkapillaren, wie es sich in den Gekrösepartien, besonders in dem schmalen Verbindungsstrang zwischen Tumorstiel und dem Lymphknotenpaket an der grossen Kurvatur zeigt. Unter den frühern Autoren sind besonders *Ghon* und *Roman* für die hämatogene Metastasierung des Lymphosarkoms eingetreten; nicht selten haben sie Gefässeinbrüche, z. B. in die Jugularvenen hinein, gefunden und fünfmal geben sie das Vorkommen von Tumorembolien in Blutgefässen an. Heute wird allgemein angenommen, dass Lymphosarkome, besonders die lokalisierten, anscheinend unizentrisch entstandenen, durch Transport von einzelnen Zellen wie von zusammenhängenden Geschwulstemboli hämatogene Metastasen setzen können, wenn vielleicht auch seltener und später als andere maligne Tumoren.

Die Leukämien können nach *Askanazy* erst dann Geschwulstthromben und -Emboli bilden, wenn sie geschwulstförmig wachsen, d. h. wenn die leukämischen Zellen fähig sind, ein zusammenhängendes Gewebe mit Grundsubstanz aufzubauen. Diese Feststellung schliesst selbstverständlich nicht aus, dass nicht auch schon die massenhaft im leukämischen Blut suspendierten Zellen sich diffus-infiltrativ in Organen anzusiedeln vermögen.

Die bisherigen Ausführungen hatten die Aufgabe, auf Grund des klinischen, makroskopischen und mikroskopischen Befundes Eigenschaften und Wesen der Neubildung im Magen zu bestimmen. Ihr unmissverständlich lymphadenoider Charakter ergab von selbst eine Abgrenzung gegenüber dem undifferenzierten Rundzellensarkom. Wir hatten deshalb in der Folge hauptsächlich das Lymphosarkom und die Lymphadenose des Magens in unsern Betrachtungskreis einzubeziehen. Im Gegensatz zu manchen Beobachtungen über lymphadenoide Wucherungen im Magen von multiplem oder diffusem Charakter, wo die Entscheidung, ob es sich um Lymphosarkomatose oder aleukämische Lymphadenose handelt, oft nicht gefällt werden kann, ist hier die Diagnose eines primären Lymphosarkoms des Magens relativ leicht zu stellen. Wir stützen uns dabei auf folgende Befunde: Die Magengeschwulst besitzt eine Grösse und strukturelle Anordnung, die mit einer blossen Hyperplasie oder einer auch noch so mächtigen leukämischen Infiltration nicht mehr vereinbar ist, sondern nur

einem Tumor mit autonomem Wachstum, eigener Formgebung und Fähigkeit zur zusammenhängenden Stromabildung zukommen kann. Gegen primäre Lymphadenose spricht auch das solitäre Auftreten ohne gleichwertige Veränderungen in den übrigen Teilen des Intestinaltraktus. Aggressiv-destruktives Wachstum, wie es sich in diesem Fall in der Muskularis und in einem Gefässdurchbruch, indirekt durch einen Geschwulstthrombus bewiesen, äussert, fehlt bei gewöhnlichen Leukämien wohl meistens, es tritt jedoch bei tumorförmig wachsenden Leukosen und bei Lymphosarkomen als fakultatives Ereignis zu dem rein infiltrierenden und auseinanderdrängenden Wachstum hinzu; zugleich ist damit die Möglichkeit hämatogener Metastasierung gegeben. Die Besonderheit der Neubildung liegt in ihrer relativen Gutartigkeit. Klinisch äussert sie sich im langsamen, sich vielleicht auf ein Jahrzehnt erstreckenden Verlauf, im Stationärbleiben während dem letzten Lebensjahr, wie aus einem Vergleich zwischen Röntgenbild und Sektionsbefund geschlossen werden kann, und in den geringen Beschwerden, die Stenose, Ulzeration und Blutung vermissen lassen. Histologisch findet sie ihren Niederschlag in der Mitosenarmut, in der organoiden Anordnung des Geschwulstgewebes, das Follikelbildung, zytologische Differenzierung in Lymphozyten und Makrophagen, ein gut ausgebildetes Retikulum und reichliche Vaskularisation erkennen lässt. Obwohl die verhältnismässige Gutartigkeit und das langsame Wachstum zum grössten Teil im individuellen, biologischen Geschwulstcharakter verankert sind, dürften sie auch durch das hohe Alter des Patienten mitbedingt sein. Relative Benignität bei ausgesprochener Geschwulstform stellt den Tumor eher in die Nähe des hypothetischen gutartigen Lymphoms als der chronischen, zweifellos oft ebenfalls recht gutartigen Lymphadenose. Da, wie wir im nächsten Abschnitt sehen werden, die daneben in andern Organen gefundene Lymphadenose höchst wahrscheinlich jüngern Datums als der Magentumor ist, steht sie der Annahme eines primären, vom lymphadenoiden Gewebe des Magens ausgehenden Lymphosarkoms nicht entgegen. — —

Mit der Frage nach der Metastasierungsfähigkeit der Magengeschwulst eröffnet sich uns aber zugleich die Problematik jener Veränderungen in Leber, Milz, Tonsillen, Knochenmark und magenfernen Lymphdrüsen, welche die Merkmale einer leukämischen Lymphadenose tragen. Klinische Anhaltspunkte für eine leukämische Erkrankung fehlen zwar; den Schluss auf einen leukämischen, oder mindestens subleukämischen Blutbefund erlaubt jedoch die Anwesenheit zahlreicher lymphatischer Zellen in den Leberkapillaren sowie im Lumen mancher Gefässe in den Lymphknoten. Die Bildungen im Magen und den perigastrischen Lymphdrüsen könnten zunächst zwanglos als primäres Lymphosarkom mit vorwiegend lymphogen entstandenen, regionären Lymphknotenmetastasen gedeutet werden. Wie ist dann aber darüber hinaus die Verbindung mit den zweifellos dazugehörigen, lymphadenotischen Erscheinungen z. B. in der Leber oder in der Tonsille herzustellen? Handelt es sich um Metastasen der Magengeschwulst oder um autochthone Bildungen? Die Frage kann heute noch nicht endgültig entschieden werden.

Nach den Vertretern der neoplastischen Natur der Leukosen (*Banti, Ribbert, Apitz, Askanazy*, die meisten Tierexperimentatoren) gehen die

leukämischen Infiltrate in Organen, die postembryonal keine myelo- und lymphopoetischen Funktionen ausüben, also z. B. in der Leber und der Milz, auf Absiedelung leukämischer Zellen aus dem Blut zurück. Eine solche Einschwemmung lässt an sich noch keinen Schluss auf Neoplasie oder Malignität zu, wenn darin lediglich eine Äusserung von physiologischen Eigenschaften der Blutzellen gesehen wird, die auch normalerweise ein „Wandergewebe" (*Apitz*) darstellen, d. h. die Fähigkeit besitzen, sich im Blutstrom fortzubewegen, aus den Gefässen auszuwandern und sich im Gewebe zu vermehren. Man spricht dann besser von Kolonisation (*Askanazy*) als von Metastase, welcher dann allerdings im engern Sinne nur die Verschleppung der oben erwähnten Geschwulstthromben bei tumormässig wachsenden Leukosen entsprechen würde. Da jedoch einem angenommenerweise nicht autochthon entstandenen leukämischen Infiltrat nicht angesehen werden kann, ob es auf Grund der physiologischen Emigrationsfähigkeit der Blutzellen oder infolge neoplastischer Eigenschaften der leukämischen Zellen entstanden ist, und hauptsächlich auch aus Analogie zu den sicher metastatisch sich ausbreitenden Nagetierleukosen wird auf diesen feinern Unterschied meistens verzichtet und allgemein nur von „Metastasen" gesprochen.

Nun kennen wir aber keine Geschwulst, welche die Eigenschaft hätte, auf metastatischem Wege ein Organ so gleichförmig systematisch zu durchsetzen, wie es z. B. durch die Lymphadenose in der Leber geschieht. Auch Tumoren, die vorwiegend in ein einziges Organsystem metastasieren — man denke an die Skelettmetastasen mancher Prostatakarzinome — befallen das von ihnen bevorzugte Gewebe immer noch in unverhältnismässig viel regelloserer Weise als eine Leukämie. Wenn man also diesen „Systemcharakter" in der Verteilung der leukämischen Infiltrate nicht einfach der Eigenschaft der leukämischen Blutzellen zuschreiben will, sich dank ihrer schon physiologisch vorhandenen Wander- und Kolonisationsfähigkeit systemmässig in einem ihnen besonders zusagenden „potentiellen Ausbreitungsraum" (*Apitz*) anzusiedeln, muss deren ortständige Genese erwogen werden.

Diese ist eng mit dem Begriff der Metaplasie verknüpft, in deren Umschreibung wir uns hauptsächlich an die Auffassung *Naegelis* halten werden. Bekanntlich hat die im histologischen Bild und in der Lokalisation auffallende Übereinstimmung der myeloisch umgewandelten Leber mit der embryonalen, blutbildenden Leber dazu geführt, ein postfetales Wiedererwachen embryonaler Potenzen in endothelial (*Coronini*) oder perivaskulär (*Naegeli, Herzog*) gelegenen Mesenchymzellen der Leber anzunehmen, welche als Stammzellen der myeloischen Elemente fungieren sollen. Für die Lymphadenose gestalten sich die Verhältnisse insofern etwas anders, als in der Leber embryonal keine Lymphozytenbildung stattfindet (*Naegeli, Kress*); das Entstehen der Leberlymphome gründet sich auf die Annahme, dass ubiquitär vorhandenes, besonders perivaskulär gelegenes, lymphozytopotentes Mesenchymgewebe resp. geringe Spuren überall verbreiteten lymphatischen Gewebes zu wuchern beginnen; nach der letzten Auffassung würde also die Lymphadenose, streng genommen, nur in einer generalisierten Hyperplasie ohne Metaplasie bestehen (*Naegeli*).

Eindeutig bewiesen ist weder die metastatische noch die autochthon-metaplastische Genese der extramedullär und extralymphatisch auftretenden Bildungen bei den Leukosen. Zwar ist heute kaum mehr daran zu zweifeln, dass die heterotopen, in den verschiedensten Organen regellos zerstreuten, oftmals knotenförmigen Herde bei der Myeloblastenleukämie, Chloroleukämie und manchen tumorförmig wachsenden Lymphadenosen grösstenteils metastatisch entstanden sind, was aber keinesfalls ohne weiteres für die Leber behauptet werden kann, die von den beiden Leukosen streng systemmässig-getrennt „auf vorgeschriebener Bahn" befallen wird, indem die Lymphadenose ausschliesslich periportal-interazinös und die Myelose intrakapillär und intraazinös zur Entwicklung kommt (*Fabian, Naegeli* und *Schatiloff*). Massgebend dafür, dass auch diese, für jede der beiden Leukoseformen charakteristische Durchsetzung der Leber nicht unbedingt gegen die oben skizzierte Auffassung über deren metastatische Entstehung spricht, sind die Untersuchungsergebnisse über die transplantierbare Mäuseleukose.

Diese ist, wie die meisten andern Impftumoren, nur durch intakte lebende Zellen übertragbar (*Richter* und *MacDowell, Furth, Ferris* und *Reznikoff*). Die leukämischen Veränderungen im beimpften Tier lassen sich nur durch metastatische Ausbreitung und Vermehrung der übertragenen Zellen erklären, die durch mehrere Passagen hindurch die morphologischen und biologischen Charakteristika des ursprünglichen Leukämiestammes beibehalten (*Richter* und *MacDowell, Seibold, Rathbone* und *Furth, Furth, Ferris* und *Reznikoff*). Ausdehnung und Verteilung der Herde, Krankheitsdauer, leukämischer oder aleukämischer Blutbefund werden durch die Eigenschaften der eingeführten leukämischen Zellen und nicht durch die Konstitution oder durch Reaktionen eines bestimmten Systems im Wirtsorganismus bestimmt (*Richter* und *MacDowell, Seibold, Rathbone* und *Furth*); eine Beteiligung von den mit transplantierten Zellen überschwemmten Geweben in Form einer Hyperplasie oder Metaplasie konnte nie nachgewiesen werden (*Kirschbaum* und *Strong*). Dennoch soll wie in der menschlichen Leukämieleber auch bei diesen sicher metastatisch sich ausbreitenden, übertragbaren Mäuseleukämien die Lymphadenose die periportale und die Myelose die intrakapilläre Lokalisation in der Leber bevorzugen (*Furth, Ferris* und *Reznikoff, Kirschbaum* und *Strong*). Es ist aber verfrüht, aus diesen Analogien allzuweitgehende Schlüsse zu ziehen, da die Identität von tierischer und menschlicher Leukämie noch nicht einwandfrei bewiesen ist. So halten z. B. auch *Moeschlin* und *Rohr* für die von ihnen im übrigen als metastasierendes Neoplasma aufgefasste Myelose an der myeloischen Metaplasie in Milz und Leber fest. *Apitz* versucht zwar, die aus der tierexperimentellen Forschung und aus seinen eigenen pathologisch-anatomischen Untersuchungen gewonnenen Erkenntnisse auch auf die nicht-leukämische, extramedulläre Myelopoese, wie sie reaktiv oder kompensatorisch bei Infektionen, Tumoren und Skeletterkrankungen vorkommt, zu übertragen, doch sind diese nicht-malignen, myeloischen Reaktionen auch bei Tieren bekannt, und hier ist es *Apitz* beim anaphylaktischen Kaninchen und *Barnes* und *Sisman* bei coliinfizierten und tumortragenden Mäusen weder gelungen, die Kolonisation in der myeloischen Leber zu beweisen, noch die Metaplasie auszuschliessen.

Wenn wir den gleichmässig verteilten, nirgends aggressiv wachsenden, interstitiellen Leberlymphomen heute auch nicht mehr dieselbe Beweiskraft wie früher zusprechen, dass metaplastische Vorgänge stattgefunden haben, und in unserm Fall eine Bevorzugung der Gefässnähe durch die Infiltrate, die für ihren adventitiellen Ursprung sprechen würde, nicht deutlich erkennbar ist, so sehen wir uns dennoch vorläufig nicht veranlasst, den alten Begriff der leukämischen Metaplasie in der Leber gegen die unseres Erachtens ebenfalls noch nicht befriedigend bewiesene Auffassung der metastatischen Ansiedlung umzutauschen.

Wenn z. B. ein Tumorzellverband von der Art des in der Submukosa des Magens beobachteten Geschwulstthrombus in die Leber verschleppt worden wäre, müssten einzelne oder mehrere, ungleich grosse und willkürlich verteilte, knotenförmige Herde von expansivem oder zwischen die Leberzellbalken infiltrierendem, vielleicht auch destruierendem Wachstum erwartet werden, wie sie bisweilen durch Lymphosarkommetastasen gebildet werden. Sehr instruktiv ist in dieser Hinsicht die Veröffentlichung von *Apitz*, die ein metastasierendes Lymphosarkom des Wurmfortsatzes mit gleichzeitiger leukämischer Lymphadenose betrifft. In der Leber waren neben den für Lymphadenose typischen, über die Glisson'schen Felder verteilten Rundzelleninfiltraten noch deutlich destruierend wachsende Geschwulstknoten vorhanden, die nicht anders denn als echte Metastasen gedeutet werden konnten.

Ebensowenig ist es in unserm Falle vorstellbar, dass die Tonsille metastatisch befallen worden sei. Denn das Tonsillengewebe ist ja in toto verändert, gleichmässig über den ganzen Tonsillenbereich verbreitet ist eine Wucherung lymphatischer und retikulärer Zellen festzustellen, nirgends ist ein Herd von Tumorzellen nachzuweisen, die durch ein expansives oder destruierendes Wachstum normales Tonsillargewebe verdrängten und zerstörten und in die Nachbarschaft hineinwucherten. Das im Vergleich zu den übrigen befallenen Organen „wilde" Zellbild in der Tonsille ist durch die besonders rege Mitbeteiligung von retikulären Zellen und die ausgesprochenen Grössenschwankungen der lymphozytären Zellen bedingt; abgesehen davon, dass die Tonsillenveränderung relativ frisch erscheint, ist diese zytologische Verschiedenheit von den übrigen lymphadenotischen Veränderungen, die sich auch in dem durchschnittlich höheren Zelldurchmesser äussert, wahrscheinlich einer andersartigen Reaktionsweise der Tonsille auf den hyperplastisch-metaplastischen Reiz zuzuschreiben. Dieses Gemisch von Retikulumzellen und Lymphozyten steht aber auch im Widerspruch zur Metastasierung, wenn man nicht annehmen will, dass unreife, sowohl der Lymphozyten- wie der Retikulumzellenbildung fähige Elemente verschleppt werden, wofür aber die Beweise fehlen. Wir sind also der Ansicht, dass die Tonsille als Ganzes in einen Zustand der Hyperplasie versetzt worden ist; aus der noch vollständig intakten Kapsel und dem verhältnismässig unruhigen histologischen Aussehen schliessen wir, dass die Tonsillenveränderung bedeutend jünger sein muss als der im wesentlichen stationär gewordene Magenprozess.

Als Manifestationen einer autochthonen, nicht-metastatischen Entstehung der ausserhalb der Magenregion aufgetretenen Bildungen sind bisher Leber und Tonsille hervorgehoben worden, weil sie die charakteristischsten, am deutlichsten gegen zellige Metastasen sprechenden Veränderungen zeigen. Doch können wohl die Milz und die meisten übrigen Lymphknoten ebenfalls in die Reihe der hyperplastisch-metaplastischen Vorgänge einbezogen werden, wenn auch das Bild in der Milz nicht so klar ist wie in der Leber, da verschiedene, noch erhaltene Milzfollikel ohne nachweisbare Hyperplasie geblieben sind. Die perigastrischen Lymphknoten, welche sich von allen übrigen, entfernter gelegenen Lymphdrüsen durch ihre Grösse und teilweise Verschmelzung auszeichnen, sind einer zweifachen

Deutung zugänglich. Einmal können sie, wie schon im makroskopischen Befund klar ersichtlich, per continuitatem und auf dem Lymphweg ergriffen worden sein. Mikroskopisch ist aber wiederum kein eigentliches Einwachsen von Tumorgewebe in unverändertes Lymphknotengewebe festzustellen; so erscheint z. B. die wenig vergrösserte, vom Lymphknotenpaket an der grossen Kurvatur isolierte parakardiale Drüse, unter besonders guter Ausprägung der Follikelstruktur, in toto gewuchert, wobei sie aber über blosse Hyperplasie weit hinausgeht, da auch das periadenoide Gewebe stark infiltriert ist. Es ist also sehr wohl möglich, dass die regionären Lymphdrüsen im Sinne *Kundrats* als koordinierte, gleichwertige Bildungen am Magenprozess beteiligt sind, d. h. ebenfalls autochthon, nur viel früher als die lymphadenotischen Veränderungen entstanden sind. Schlüssige Beweise dafür lassen sich in dem fortgeschrittenen Stadium der Erkrankung jedoch nicht mehr erbringen.

Ob die durch den gefundenen Geschwulstthrombus unzweifelhaft bewiesene Möglichkeit der embolischen Metastasierung irgendwo verwirklicht worden ist, steht nicht fest; am ehesten wäre dieser Entstehungsmodus noch von den mehr oder weniger umschriebenen Herden im Wirbelsäulenmark anzunehmen.

Die Alternative „Metaplasie oder Metastase" hinsichtlich den Leukämien hat ihr Analogon in der Frage nach der unizentrischen oder multizentrischen Entstehung des Lymphosarkoms. Heute herrscht allgemein die Ansicht, dass Lymphosarkome in ihrer Genese beide Wege einschlagen können. Es gibt das regionäre lokale Lymphosarkom, das unizentrisch oder engumschrieben-multizentrisch in einem Lymphknoten oder in dem lymphadenoiden Gewebe der Schleimhäute seinen Ursprung nimmt und sich hauptsächlich kontinuierlich in die Nachbarschaft hinein und lymphogen ausbreitet, daneben aber nicht selten auch echte hämatogene Metastasen in den verschiedensten Organen setzen kann. Dann kennen wir die mehr oder weniger generalisierte Lymphosarkomatose, die überall im lymphatischen Gewebe und vielleicht auch in lymphozytopotenten Mesenchymresten zugleich multizentrisch gleichwertige Bildungen entstehen lässt, denen eine hämatogene Verschleppung wahrscheinlich „selten, nebenbei, gewissermassen nur gelegentlich" zukommt (*Kundrat*). Die multizentrische Genese an sich spricht ja nicht gegen die Tumornatur eines pathologischen Geschehens, es sind genügend multipel und systematisch auftretende Geschwülste bekannt wie z. B. die multiple Polyposis in der Magendarmschleimhaut, die Neurofibromatose, das multiple Myelom (*Askanazy*). Anderseits lässt das zeitlich sukzessive Befallenwerden verschiedener Organe, wie es z. B. in unserem Falle an der ziemlich frisch affizierten Tonsille im Verhältnis zum lange bestehenden Magentumor und den vermutlich ebenso alten regionären Lymphknotenveränderungen offensichtlich wird, noch keine Schlüsse zu auf eine Metastasierung durch mit dem Kreislauf verschleppte Zellen, denn es könnte auch sein, dass der „lymphozyten bildende Reiz metastasierend von einem Organ auf das andere über sprungen ist und es zur lymphadenoiden Metaplasie gebracht hat" (*Pappenheim*). Tatsächlich ist in unserem Fall festzustellen, dass die Veränderungen am lymphadenoiden Gewebe zentrifugal mit zunehmender Entfernung vom

Magentumor abnehmen: Die an der grossen Kurvatur liegenden, allerdings auch durch einen kontinuierlichen, zelligen Zusammenhang mit dem Tumor verbundenen Lymphknoten sind am meisten tumorartig gewuchert und fest miteinander verschmolzen, die parakardialen Lymphdrüsen sind zwar mikroskopisch bereits ausgedehnt in die Nachbarschaft hinein infiltriert, makroskopisch dagegen noch gut abgrenzbar und frei beweglich, die paraaortalen Drüsen sind erst mässig geschwollen und unbedeutend über die Kapsel hinausgewuchert, und die Tonsille schliesslich ist rein hyperplastisch, und auch mikroskopisch ist das peritonsilläre Gewebe noch vollständig frei. Ein derartiges Verhalten spricht viel mehr für die Ausbreitung eines vom Primärtumor im Magen ausgehenden lymphotropen Reizes, der nach und nach immer entferntere Lymphknoten ergreift als für die Verschleppung von Zellen, die sich unregelmässig da und dort festsetzen würden.

Es ist leicht einzusehen, dass die Verfechter der ausschliesslich neoplastischen Natur der Leukämien und Lymphosarkome diese Wucherungen nur durch Zellmetastasen propagieren lassen, während die Vorstellung eines multizentrischen Ursprungs und von hyperplastisch-metaplastischen Vorgängen den Spekulationen über die Anwesenheit von gewissen Erregern oder Agentien freien Spielraum lässt. Für den von uns beobachteten Fall ist die Möglichkeit der Metastasierung durch den Nachweis eines Geschwulstthrombus bewiesen. Die zugleich bestehende Lymphadenose kann jedoch besser durch die Annahme einer autochthonen lymphatischen Hyperplasie und Metaplasie als durch jene der Metastasierung erklärt werden. Solange wir aber noch so wenig über die Ätiologie der menschlichen Hämoblastosen wissen, so lange wir nicht einwandfreie Beweise besitzen, dass sie sich entweder nur metastatisch oder nur metaplastisch im Organismus ausdehnen, ist die Behauptung erlaubt, dass sie sich, in Analogie zu den Beobachtungen an unserm und manchen andern sogenannten „Kombinationsfällen" von Leukose mit Tumor, sowohl der einen wie der andern Ausbreitungsart bedienen können. Andernfalls wären wir gezwungen, manchen sehr chronisch und inaktiv verlaufenden Lymphadenosen, die wirklich weit mehr den Eindruck benigner Hyperplasien als neoplastischer Prozesse machen (*Wiseman*), eine metastatische Dissemination unterzuschieben und umgekehrt die Verbreitung sehr maligner und akut verlaufender oder mit grössern Geschwulstbildungen einhergehender Leukosen ausschliesslich auf Hyperplasien und Metaplasien einzuschränken. Die Grenzen können nicht scharf gezogen werden, gerade unter den sowohl aus sarkomatösen wie leukämischen Bildungen zusammengesetzten Fällen wird es oft vorkommen, dass echte Metastasierung und ortsständige Metaplasien nebeneinander bestehen, wofür unsere Befunde ein Beispiel sind. Oder beide Vorgänge können zeitlich aufeinanderfolgen, wie z. B. bei der chronischen Myelose, bei der „anfänglich metaplastische Wucherungen in extramedullären hämatopoetischen Organen zweifellos eine wichtige Rolle spielen, die später unter Umständen einer malignen Entartung anheimfallen können" (*Moeschlin* und *Rohr*). Maligen entartet, d. h. zur akuten, oft erst terminal auftretenden Myeloblastenleukämie geworden, zeichnet sich aber die Myelose nach den Untersuchungen dieser beiden Autoren durch ihre ausgedehnte Metastasierung aus. Desgleichen ist es möglich, dass eine anfangs vor-

wiegend hyperplastische Lymphadenose mehr und mehr zur echten Metastasierung neigt, wenn sie beginnt, an einer Stelle geschwulstförmig und aggressiv zu wachsen. Auch bezüglich des Lymphosarkoms anerkennt *Robb-Smith*, dass ein Lympho- bzw. Retothelsarkom mit oder ohne generalisierte, progressive Hyperplasie im Sinne einer Lymphadenose oder Retikulose vergesellschaftet sein könne, und dass in beiden Fällen noch wahre embolische Metastasen hinzutreten können. Und *Ewing* (zitiert nach *Sugarbaker* und *Craver*) nimmt für das Lymphosarkom an, „that extension probably involves both dissemination of an exciting agent and cell embolism".

Zusammenfassend kann also festgestellt werden, dass zahlreiche Beobachtungen in der Literatur sowie die von uns erhobenen Befunde die Vermutung nahelegen, dass die Leukosen und die aus denselben Blutzellen aufgebauten Tumoren die Fähigkeit besitzen, sich sowohl metaplastisch wie metastatisch im Organismus auszubreiten. Dazu gesellt sich als weiterer charakteristischer Wesenszug dieser Erkrankung die früher besprochene Eigenschaft, ganze Organe und Gewebsschichten zu infiltrieren, ohne sie vorerst in Struktur und Funktion zu schädigen, zugleich aber an anderer Stelle oder in einem späteren Krankheitsstadium aggressiv und destruierend zu wachsen. Dieses in zweifacher Hinsicht ambivalente Verhalten ist wahrscheinlich in erster Linie den schon physiologisch ausgeprägten Qualitäten der an diesen Prozessen beteiligten Zellen bzw. Gewebe zuzuschreiben, ihrer Fähigkeit, im strömenden Blute zu existieren, im Körper zu wandern und Organe symbiotisch zu infiltrieren (*Apitz*), ihrer geringen Neigung, zusammenhängende Gewebe zu bilden (*Askanazy*), dann auch ihrer ungeheuren, dabei fein regulierten Regenerationsfähigkeit (*Rohr*), die unter Nachahmung von embryonalen Verhältnissen eventuell bis auf das Mesenchym zurückgreifen kann.

Wir sind uns bewusst, mit diesen Angaben nichts über die Ätiologie und nur sehr wenig über das Wesen der Hämoblastosen aussagen zu können. Doch ist ihr eigentümlich ambivalentes Verhalten vielleicht ein Hinweis darauf, dass jene komplexen, für uns vielfach noch dunklen Vorgänge, die zur Geschwulstbildung führen, im hämatopoetischen System nur sehr verzögert und allmählich zur Auswirkung gelangen und dass, dank den besondern Eigenschaften der Blutzellen, schwer festzustellen ist, wann der Umschlag in die Geschwulstkataplasie stattgefunden hat. Die Grenzen zwischen Regeneration, Hyperplasie und Benignität einerseits und malignem Wachstum anderseits, die z. B. in epithelialen Geweben noch verhältnismässig leicht zu ziehen sind, verwischen sich gänzlich, wenn es sich um Wucherungen des Blutbildungsgewebes handelt, wo die Leukämien oft nur durch den tödlichen Ausgang von den lymphatischen Hyperplasien (Pfeiffersches Drüsenfieber) oder reaktiven, myeloischen Reaktionen unterschieden werden können (*v. Müller*, *Apitz*).

Es ist auch auffallend, wie ausserordentlich selten geschwulsterzeugende Substanzen und Reize, mit denen sich sonst im Tierexperiment leicht Karzinome und Sarkome hervorrufen lassen, echte Leukosen zu erzeugen vermögen. Nach der kritischen Würdigung all dieser Versuche durch *Storti* und durch *Apitz* ist dies bisher erst *Furth* und *Furth* mit Benzpyreninjektionen in die Mäusemilz (Monozytenleukämie) und *Mider* und *Morton* mittels Methylcholanthrenpinselungen an der Maus (Lymphoma-

tosen) gelungen. In allen übrigen recht zahlreichen Tierversuchen sind wohl sehr rege hyperplastische und regeneratorische, zum Teil auch irreversible Prozesse erzeugt worden, die allenfalls mit gewissen chronischen Leukämien des Menschen in Parallele gesetzt werden können, sich aber von den spontanen, sicher neoplastischen Nagetierleukosen durch das Fehlen der Transplantierbarkeit unterscheiden. Auch in den Fällen der menschlichen Pathologie, in denen es durch Benzolvergiftung und Röntgenstrahleneinwirkung zur Leukämie gekommen ist, war oft eine jahrelange, gutartige Leukozytose vorausgegangen (*Storti*).

Offenbar vermag das myeloische und lymphatische Gewebe hämatotoxischen und geschwulsterzeugenden Reizen gegenüber besonders lang im Zustand einer noch nicht malignen Regeneration zu verharren; auch wenn sich „auf dem Boden der Regeneration" eine Geschwulst aus Blutzellen entwickelt hat (*Fischer-Wasels*, *Büngeler*), vermögen daneben wahrscheinlich weiterhin noch auf denselben Reiz hin regenerative und hyperplastische Vorgänge abzulaufen. Leukosen und die mit ihnen verwandten Geschwulstbildungen im gesamten können weder von bloss hyperplastischen und reaktiven Zuständen als Neoplasmen abgesondert, noch können sie als sogenannte hyperplastische Systemerkrankungen den Tumoren gegenübergestellt werden. Trennungen innerhalb der gesamten Kategorie müssen aus praktischen Bedürfnissen gezogen werden; sicherlich kann ein lokales, metastasierendes Lymphosarkom als Typus eines echten Tumors mit einer sehr chronischen und relativ benignen, rein hyperplastischen Lymphadenose konfrontiert werden, es kann nicht behauptet werden, dass zwischen den beiden Prozessen nur geringfügige, graduelle Verschiedenheiten oder gar eine Identität bestünden. Die beiden genannten Beispiele sind jedoch nur die Endglieder einer langen kontinuierlichen Reihe, innerhalb der sich hyperplastische und neoplastische Eigenschaften weitgehend überschneiden. Zweifellos findet irgendwo der qualitative Umschlag von bloss hyperplastisch-metaplastischen und regenerativen Vorgängen in die Neoplasie statt; wir wissen jedoch nicht, an welcher Stelle und zu welchem Zeitpunkt, da vermutlich nur Teile des ganzen Systems davon betroffen werden, und die Blutzellen auch nach ihrer malignen Entartung noch manche ihrer oben skizzierten ursprünglichen Eigenarten bewahren können.

Anschliessend an die Erörterung über die Ausbreitungsmöglichkeiten von Lymphosarkom und Leukämie sei hier noch ergänzend beigefügt, dass auch der Magendarmkanal ein Ort ist, wo diese beiden Erkrankungen nicht nur primär in loco entstehen, sondern wo sie sich auch durch Metastasen festsetzen können. Nach *Kundrat* zeichnet sich das Lymphosarkom gerade dadurch aus, dass es im Gegensatz zu andern Tumoren die Schleimhäute des Intestinaltraktus auffallend häufig sekundär befällt, wobei *Kundrat* jedoch eher an ein Fortschreiten entlang den Lymphbahnen oder einen autochthonen Ursprung denkt als an echte hämatogene Metastasierung. Zugleich erwähnt er aber, dass z. B. im Darm derartige sekundäre Bildungen in keinem Zusammenhang mit den präexistenten Follikeln und Plaques stünden. Auch *Hoffmann* und *Schultze* geben Beobachtungen wieder, wo Infiltrate, und zwar solche leukämischer Natur, sich ausserhalb von den nicht vergrösserten, ortsständigen Follikeln der Magen- und Darmmukosa befanden. *Schultze* hat sich angesichts dieser Befunde mit Recht gefragt, ob die leukämischen Zellen nicht etwa auf dem Blutweg, z. B. vom primär

befallenen Knochenmark aus, in den Darm gelangt seien. Eine solche Überlegung liegt umso näher, als es sich in den betreffenden Fällen der beiden Autoren um akute, anscheinend myeloblastische Leukämien gehandelt hat. Hämatogene Metastasen im Magendarm wären also vorzugsweise bei akuten und myeloischen Leukosen und bisweilen bei Lymphosarkomen zu erwarten, wogegen die Bildungen bei chronischer Lymphadenose und den meisten übrigen Lymphosarkomen autochthon entstanden sind. Das Vorkommen von Impfmetastasen ist nur von wenigen Autoren, z. B. von *Saltykow* beim Lymphosarkom des Magens in Erwägung gezogen worden. — —

Bisher haben wir lediglich die Tatsache festgehalten, dass in unserm Fall ein Lymphosarkom des Magens mit lymphadenotischen Erscheinungen in andern Organen vergesellschaftet sei, und es ist die Ansicht ausgesprochen worden, dass die zuletzt genannten Veränderungen nicht metastatisch, sondern grösstenteils autochthon und wahrscheinlich sekundär auf dem Wege sogenannter leukämischer Metaplasien entstanden seien. Im folgenden soll das Zusammentreffen einer Leukämie mit Tumoren, speziell die uns hier interessierende Kombination „Lymphadenose — Lymphosarkom" einer nähern Untersuchung auf ihren innern Zusammenhang unterzogen werden, nebst einer Würdigung der verschiedenen, für dieses Problem gegebenen Erklärungsversuche.

Bildungen von umschriebenen Knoten und grösseren Tumoren im Verlaufe einer Leukämie sagen zunächst nur aus, dass die Blutzellen die Fähigkeit erlangt haben, nicht nur diffus-infiltrierend, sondern auch in zusammenhängenden Gewebeformationen mit eigenem Stroma zu wachsen (*Hueck*, *Apitz*, *Askanazy*). Tumorförmiges Wachstum ist nicht gleichbedeutend mit maligner Entartung; Leukämien, besonders akute, können bereits neoplastische Eigenschaften besitzen, bevor sie geschwulstartige Wucherungen bilden, und lymphadenoide Geschwülste, wie in unserm Fall der Magentumor, können noch eine weitgehende Gutartigkeit aufweisen. Oft ist allerdings mit der Bildung von Tumoren auch eine Steigerung der Wachtsumsintensität und Malignität verbunden, was sich z. B. histologisch durch grössere Zellpolymorphie, unregelmässigeres Retikulum und, wie im Fall von *Wolff*, in einer grössern Anzahl von Mitosen als in den nur leukämisch durchsetzten Organen äussern kann. Nach *Apitz* tritt bei den Leukosen mit Tumorbildung zugleich auch aggressives Wachstum hervor, rein verdrängendes Wachstum komme nicht vor. Besonders bei Myelosen zeigt das Erscheinen von Tumoren eine akutere und malignere Phase des Krankheitsverlaufes an (*Emile-Weil* und *Isch-Wall*, *Moeschlin* und *Rohr*).

Die häufigste Lokalisation solcher gleichzeitig neben einer Leukose bestehenden Tumoren ist das Mediastinum (Fälle von *Fabian*, *Borchardt*, *Wolff*, *Mohs* und *Tunger*, *Fleischhacker* und *Seyfried*, *Apitz*, *Moeschlin* und *Rohr*, *Emile-Weil* und *Isch-Wall*, *Quattrin*, viele Leukosarkomatosen *Sternbergs* usw.). Nicht alle diese Mediastinalsarkome sind lymphatischen Ursprungs, hauptsächlich unter den akut verlaufenden Fällen finden sich solche, die aus Mikromyeloblasten (*Moeschlin* und *Rohr*) oder aus ganz unreifen, nicht näher bestimmbaren Zelltypen wie „Leukosarkomzellen" (*Sternberg*), „Hämozytoblasten" (*Quattrin*) oder „Leukoblasten" (*Emile-Weil* und *Isch-Wall*) zusammengesetzt sind. Wie die Chlorome, jene grüngefärbten,

fast obligat geschwulstförmig wachsenden Myelosen, bevorzugen auch diese mediastinal lokalisierten Affektionen das jugendliche Alter. Was die Lymphadenose im speziellen betrifft, wird sie besonders oft von tumorartigen Wucherungen in den Tonsillen (*Fleischhacker* und *Seyfried*), im Periost (*M. B. Schmidt*, *Apitz*), in der Dura (*Sternberg*, *Apitz*) und in bisweilen auffallend symmetrischer Weise in den Mammae (*Fabian*, *Sternberg*, *Wolff*, *Haram*, *Fleischhacker* und *Seyfried*), Nieren (*Fabian*, *Mohs* und *Tunger*, *Apitz*) und den Ovarien (*Fabian*, *Mohs* und *Tunger*) begleitet; entsprechende Bildungen im Magendarmkanal haben wir schon früher besprochen.

Wir wenden uns nun den verschiedenen, denkbaren Erklärungsmöglichkeiten zu, die für die Kombination eines Lymphosarkoms mit einer Lymphadenose gefunden werden können.

1. Die Annahme eines zufälligen Zusammentreffens eines Lymphosarkoms mit einer Leukämie darf, wie in den meisten Fällen, so auch hier, ausgeschlossen werden. Beide Erkrankungen, ohnehin nicht allzu häufig, sind in dem hohen Alter, das hier vorliegt, Seltenheiten, so dass es äusserst unwahrscheinlich ist, dass sie unabhängig voneinander aufgetreten sind. Anderseits ist aber ihre Verwandtschaft durch das öfters beinahe identische histologische Bild und die häufige Entwicklung des einen Leidens aus dem andern schon in so manchen Fällen offensichtlich geworden, dass auch in unserm Fall die Erklärung am zwanglosesten in einem solchen kausal-konnexen Zusammenhang gefunden werden kann.

2. Leukämoide Reaktion: Auf diese Möglichkeit, die aber in unserm Falle ausser Betracht fallen dürfte, haben vor allem *v. Albertini* und *Askanazy* hingewiesen, um vor Verwechslungen mit echten lymphosarkomatös-leukämischen Kombinationsfällen zu warnen. Es ist darunter einerseits eine Ausschwemmung von jugendlichen, myeloischen Zellen zu verstehen, als Folge einer Überwucherung des Knochenmarks durch das Lymphosarkom, also eine myeloische Reaktion, wie sie auch von andern, in das Knochenmark metastasierenden malignen Tumoren her bekannt ist. In unserm Falle könnte höchstens die verhältnismässig rege Myelopoese im Knochenmark als myeloische Reaktion bezeichnet werden, wobei aber die Frage offen bleiben muss, ob sie eine Folge der lymphatischen Wucherungen im Knochenmark oder der infektiösen Prozesse an andern Stellen des Körpers ist (Dekubitus, Bronchopneumonie, Herpes zoster). Anderseits kann aber nach *v. Albertini* auch eine Vermehrung der lymphatischen Elemente im Blut stattfinden als Ausdruck einer generellen, hämatogenen Metastasierung des Lymphosarkoms; diese Erscheinung ist jedoch identisch mit der später zu besprechenden metastatischen Lymphadenose und Lymphosarkomzellenleukämie.

3. In der Diskussion von geschwulstmässig wachsenden Leukosen kann einer Auseinandersetzung mit der Leukosarkomatose *Sternbergs* nicht aus dem Wege gegangen werden. Von *Sternberg* ist die Leukosarkomatose als ein wohl charakterisiertes, eigentümliches Krankheitsbild aufgestellt worden, das von ihm zusammen mit der Lymphosarkomatose und den Chloromen als „atypische Wucherungen" den rein hyperplastischen Systemerkrankungen des blutbildenden Apparates, d. h. den Leukämien, gegenübergestellt wird. Nach *Sternberg* ist die Leukosarkomatose keine

Kombination eines lokalisierten Lymphosarkoms mit einer Leukämie, denn die makroskopisch anscheinend nur hyperplastisch aussehenden Partien des lymphatischen Apparates sollen „histologisch den gleichen atypischen Aufbau und die gleiche Zusammensetzung aus atypischen Elementen darbieten wie die lymphosarkomatösen Wucherungen" (1908). Es handle sich aber bei der Leukosarkomatose auch nicht um Leukämien, „die aus unbekannten Gründen sarkomatös gewuchert sind, vielmehr handelt es sich umgekehrt um Lymphosarkome, die zu leukämoiden, nicht leukämischen Veränderungen im Organismus geführt haben (1916). Auch nach *Paltauf* beruht das wesentliche Charakteristikum der Leukosarkomatose gerade darin, „dass eine zunächst lokale, geschwulstartige Gewebsproliferation zur leukämieartigen Blutveränderung führt". Obwohl also diese leukämoiden Blut- und Organveränderungen, durch deren Vorhandensein sich die Leukosarkomatose vom Lymphosarkom unterscheidet, sekundär, oder wie man bei dem geschwulstartigen Charakter des Prozesses annehmen möchte, metastatisch entstanden sind, „liegt keine echte Blastombildung vor, die Ausbreitung erfolgt nicht durch echte (hämatogene oder lymphogene) Metastasenbildung, es handelt sich vielmehr in gleicher Weise wie bei den andern hier in Betracht kommenden Prozessen um eine Systemerkrankung des lymphatischen Apparates, die mit geschwulstähnlichen Bildungen einhergeht", (1927), es wird also auf die autochthone, multizentrische Genese sämtlicher Herde, der makroskopisch tumorartig gewucherten wie der bloss hyperplastisch erscheinenden, hingewiesen. Die im Blute kreisenden und die Wucherungen zusammensetzenden Zellen, denen *Sternberg* grossen diagnostischen Wert beimisst, werden von ihm als „grosse, mononukleäre Leukozyten" oder „Leukosarkomzellen" bezeichnet, sie könnten mit keinen andern Formen im System der weissen Blutkörperchen, wie z. B. den grossen Lymphozyten oder den Myeloblasten, identifiziert werden, denn sie stellten pathologische, atypische Zellformen dar, die „in gewissem Sinne Geschwulstzellen entsprechen". Gerade die Spezifität dieser grossen, einkernigen, ungranulierten Leukosarkomzellen, aus deren Nachweis im Blut direkt auf das Vorkommen von leukosarkomatösen Tumoren geschlossen werden könne, ist es, die immer wieder bezweifelt worden ist und die Veranlassung gegeben hat, den Begriff der Leukosarkomatose abzulehnen. Tatsächlich wissen wir heute längst, wie schon *Pappenheim*, *Herz* u. a. m. angenommen haben, dass ein nicht geringer Teil der von *Sternberg* als Leukosarkomatose beschriebenen Fälle akute Myeloblastenleukämien gewesen sein dürften und dass die Leukosarkomzellen in diesen Fällen grossen Myeloblasten entsprochen haben. Es steht ferner fest, dass Aggressivität und Tumorbildung bei Leukämien nicht unbedingt an einen grosszelligen Blutbefund gebunden zu sein braucht, da sowohl kleinzellige, lymphatische Leukämien makroskopisch oder wenigstens mikroskopisch aggressiv wuchern als auch Lymphosarkome mit einem mikrolymphozytären, leukämischen Blutbild einhergehen können, wie überhaupt nicht selten verschiedene Zellgrössen beim selben Fall zugleich oder zeitlich nacheinander auftreten, wenn auch die Tendenz unverkennbar ist, dass grosszellige Leukosen im allgemeinen maligner verlaufen (*Domarus*, *Herz*, *Fraenkel*, *Naegeli*, *Apitz*). Es bleiben allerdings noch eine Anzahl Fälle übrig, wo es

gerechtfertigt erscheint, von atypischen Zellen oder von Geschwulstzellen zu sprechen; es sind das auf der einen Seite jene sehr akut und bösartig verlaufenden Leukosen, wo die Herkunft der im Blute kreisenden Zellen nicht mehr bestimmt werden kann (Keimzellenleukämie *Pappenheims*, anaplastische Leukose von *Apitz*, unreife Monoblastenleukämie von *Coronini*, Leukoblastome von *Emile-Weil* und *Isch-Wall*), auf der andern Seite sind es jene Lymphosarkome, die mit einer Ausschwemmung von Lymphosarkomzellen einhergehen (*Wiseman*, *Isaacs*), auf die wir aber später zurückkommen werden.

Die meisten der *Sternberg*schen Beobachtungen beziehen sich auf Mediastinaltumoren, die daneben noch leukämische Blut- und Organveränderungen aufweisen. Erwähnenswert ist, dass *Sternberg* auch eine Leukosarkomatose des Magens anführt, nämlich den von *v. Drozda* veröffentlichten Fall einer „Sarkomatosis leukaemica". Es handelte sich um eine jener anfangs beschriebenen Formen, wo die Magenmukosa in gesamter Ausdehnung in dicke Falten geworfen wird und der grösste Teil des Darmes mit unzähligen Knötchen besetzt ist; neben dieser mächtigen lymphatischen Wucherung, die sich auch auf der Duraaussenfläche festgesetzt hatte, waren *Sternberg* vermutlich der „ausnehmend grosszellige" Blutbefund und der akute Verlauf für die Diagnose einer Leukosarkomatose massgebend. Unser Fall könnte insofern als Leukosarkomatose bezeichnet werden, als wir mit grösster Wahrscheinlichkeit eine primär geschwulstartige Neubildung im Magen vor uns haben, welcher die leukämischen Organveränderungen erst später, überwiegend auf nichtmetastatischem Wege gefolgt sind. Die Tonsillenveränderung weist jedoch mikroskopisch nicht die geringsten Zeichen von Aggressivität auf, wie das nach *Sternberg* auch bei den makroskopisch nur hyperplastisch aussehenden Herden der Fall sein soll, und das histologische Bild setzt sich gleichmässig aus grösseren und kleinern lymphozytären Elementen zusammen, die nur zum Teil atypisch gestaltet sind; keine Zellform herrscht vor, die als Leukosarkomzelle gedeutet werden könnte; auch ist der Verlauf ausgesprochen chronisch, obwohl, wie *Sternberg* nachträglich berichtigt hat, auch Leukosarkomatosen bisweilen weniger akut zu verlaufen pflegen

Wenn der Begriff der Leukosarkomatose nicht so schwer mit mannigfachem theoretischem Ballast beladen wäre, könnte er unbedenklich für die Bezeichnung aller jener Fälle verwendet werden, in denen sich Leukämien mit Tumoren derselben Zellart kombinieren, wie das häufig in der nicht deutschsprachigen Literatur praktiziert wird. Da aber die Bezeichnung „Leukosarkomatose", in Anwendung auf unsere Beobachtungen und manche andere Fälle, sofort bestimmte Vorstellungen erwecken würde, die sich an die Theorien *Sternbergs* knüpfen, die aber keinesfalls den tatsächlich bestehenden Verhältnissen entsprechen würden, wird sie besser fallen gelassen, und, um Missverständnisse zu vermeiden, nach dem Vorschlag von *Apitz* einfach von „Lymphadenose mit Lymphosarkom" oder „Lymphosarkom mit Lymphadenose" gesprochen, wobei der „makroskopisch eindrucksvollere" oder zeitlich vorausgegangene Prozess vorangestellt wird. Wesentlich erscheint uns jedoch die Konzeption *Sternbergs*, dass ein primär geschwulstartiger Vorgang sekundär zu leukämischen Organ- und Blut-

veränderungen führen kann, ohne dass durch Zellembolien entstandene Metastasen vorliegen. Näher auf die zeitliche Aufeinanderfolge der beiden Prozesse, die natürlich im Einzelfall oft nur schwer rekonstruiert werden kann, werden die beiden nächsten Erklärungsversuche eingehen.

4. Lymphadenose mit sekundärer Lymphosarkombildung: Unter acht untersuchten Fällen von lymphatischer Leukämie haben *Fabian*, *Naegeli* und *Schatiloff* sieben Fälle mit wenigstens mikroskopisch feststellbarem, aggressivem Wachstum gefunden, in Form von leukämischen Infiltrationen, die sich über die Grenzen von Lymphdrüsen, Thymus, Tonsille und Darmfollikeln hinaus ins benachbarte Fett- oder Muskelgewebe hinein erstreckten. *Naegeli* hat bis zuletzt darauf hingewiesen, dass solche extrakapsulären Infiltrate bei den Lymphadenosen, handle es sich um akute, chronische, klein- oder grosszellige Formen, sehr häufig, eigentlich fast regelmässig anzutreffen seien, so dass lokal stärkere Aggressivität und örtliche Tumorbildung bei Leukämien nur der Ausdruck einer Steigerung dieser fast immer vorhandenen Infiltrationstendenz darstelle, dass aber deswegen noch nicht von einem Lymphosarkom gesprochen werden könne. Solange neben einem Tumor leukämische Leberlymphome und ein leukämischer Blutbefund anzutreffen sind, ist für *Naegeli* die Tatsache bewiesen, dass primär eine generalisierte, hyperplastische Systemerkrankung vorliege, die nur lokal und sekundär geschwulstartig gewachsen sei; „es gibt keine lokalisierten Tumoren mit Leukämie, keine Sarkoleukämien, es gibt nur generalisierte leukämische Affektionen, die stellenweise stärker aggressiv auftreten" (*Naegeli*). Wenn eine Lymphadenose und ein Lymphosarkom im selben Fall nebeneinander beobachtet werden, ist die Erklärung selbstverständlich näherliegend, dass zuerst die Leukose bestanden habe, innerhalb der es dann sekundär zur Tumorbildung gekommen sei, weil sich unwillkürlich der Vergleich mit der malignen Entartung präblastomatöser Zustände in andern Geweben aufdrängt, während die Vorstellung, dass ein primäres Lymphosarkom sich in eine Lymphadenose, deren Malignitätsgrad geringer erscheint, fortentwickelt habe, weniger verständlich ist. Tatsächlich ist eine sekundär auf dem Boden einer Lymphadenose aufgetretene Aggressivität oder lokale Tumorbildung wohl der häufigste Entwicklungsgang, der zu den eingangs zitierten Beispielen von „Kombinationen" zwischen Leukämien und Tumoren führt, obwohl er nicht der einzig mögliche ist, wie von *Naegeli*, *Domarus*, *Herz* und anderen Autoren behauptet wird. Richtungweisend für den Nachweis einer sekundären Lymphosarkombildung bei einer Lymphadenose ist eine Anamnese, die angibt, dass im Verlaufe einer schon während längerer Zeit klinisch festgestellten, leukämischen Lymphadenose ein örtlich beschleunigtes geschwulstartiges Wachstum, z. B. in der Tonsille, im Mediastinum oder in einer peripheren Drüsengruppe eingesetzt hat. Dagegen wird die Autopsie allein schwerlich erlauben, Rückschlüsse auf eine spätere Entstehung eines Lymphosarkoms zu ziehen. Dass die Multiplizität solcher tumorartiger Bildungen deren sekundäre Natur beweise, wie *Apitz* mitteilt, dürfte insofern nicht stichhaltig sein, als auch primäre Lymphosarkome multizentrisch auftreten können.

Für unsern Fall glauben wir eine von einer allgemeinen Lymphadenose sekundär ausgehende Bildung des Lymphosarkoms im Magen ablehnen zu

können. Denn es ist nicht vorstellbar, dass eine Lymphadenose, die sonst im gesamten lymphatischen Apparat erst zu relativ geringgradigen Veränderungen geführt hat, z. B. die Tonsillengrenze noch nicht überschritten und den übrigen Intestinaltrakt vollständig frei gelassen hat, in der Magenschleimhaut ein Infiltrat setzt, das zu einer derart mächtigen, organoid gebauten, anscheinend bereits ein Jahrzehnt lang bestehenden Geschwulst ausgewachsen ist.

5. Lymphosarkom mit sekundärer Lymphadenose: Während die Entwicklung eines Lymphosarkoms aus einer Leukämie bzw. Pseudoleukämie schon von *Kundrat* angegeben worden war, hat die Vorstellung, dass ein Lymphosarkom sekundär zu einer Leukämie führen könne, erst in den letzten Jahren eingehendere Berücksichtigung gefunden. *Sternberg* hat zwar schon seiner Auffassung über die Leukosarkomatose die sekundäre Entstehung „leukämoider Veränderungen" aus einem Lymphosarkom zu Grunde gelegt. Sonst aber ist seit *Kundrat* gerade das Freibleiben der Stätten typischster leukämischer Veränderungen, der Milz und der Leber, als ein Charakteristikum des Lymphosarkoms erachtet worden. Wiederholt ist auch darauf hingewiesen worden, dass beim Lymphosarkom eine Ausschwemmung von lymphatischen Zellen nicht stattfinde, dass es vielmehr infolge der Zerstörung normalen lymphopoetischen Gewebes oder Verlagerung der Abfuhrwege durch die sarkomatösen Wucherungen oftmals zu einer ausgesprochenen Lymphopenie komme (*v. Müller*, *Naegeli*, *Lenz*, *Baumann-Schenker*). Diesen sichern Beobachtungen über lymphopenische Lymphosarkome stehen nun verschiedene Veröffentlichungen gegenüber, wo einwandfrei festgestellt werden konnte, dass ein während längerer Zeit bestehendes, lokales Lymphosarkom von einem leukämischen Stadium gefolgt war (*Evans* und *Leucutia*, *Borchardt*, *Apitz*, *Haram*, *Isaacs*). Wieso es einmal zur Zellausschwemmung kommt, ein anderes Mal nicht, ist eine Frage, die so wenig gelöst ist wie diejenige, warum Leukosen bald leukämisch, bald aleukämisch verlaufen können. Amerikanische Autoren haben das Leukämischwerden besonders bei Lymphosarkomen beobachtet, die bestrahlt worden waren. Auffällig ist, dass auch manche Myeloblastenleukämien, die mit umschriebenen Tumorbildungen einhergehen, ebenfalls aleukämisch verlaufen; vielleicht schliesst die Tendenz von Blutzellen, zusammenhängende Geschwulstformationen zu bilden, wie es sich bei Lymphosarkomen und Myelosarkomen vollzieht, zugleich eine mangelnde Ablösungsfähigkeit oder eine verminderte Existenzfähigkeit im Blutstrom in sich (*Moeschlin* und *Rohr*). Jedenfalls ist das Phänomen, dass Blutzellen manchmal Organe nur diffus infiltrieren und in grosser Menge im Blute erscheinen, manchmal aber umschriebene Tumoren bilden und nicht oder nur in geringer Zahl ins Blut ausgeschwemmt werden, auch in biologischen Alterationen in der Zelle selbst und nicht nur in Milieuverhältnissen zu suchen, wie *Apitz* annimmt oder wie in Analogie zu den Tierversuchen vermutet werden könnte, wo dieselbe Zelle nach intravenöser Verimpfung eine leukämische Lymphadenose, nach subkutaner Transplantation aber ein lokales Lymphosarkom ohne Blutinvasion zu erzeugen vermag (*Seibold*, *Rathbone* und *Furth*, *Furth*, *Ferris* und *Reznikoff*). Nicht nur das Erscheinen von Tumoren während einer Leukämie kann eine Steigerung der Bösartig-

keit oder unter Umständen „die maligne Entartung" bedeuten, wie wir früher angedeutet haben, sondern auch das Auftreten eines leukämischen Blutbefundes mit leukämischen Organveränderungen bei Lymphosarkomen kann ein Zeichen dafür sein, dass der biologische Charakter der betreffenden Zellen sich im Sinne einer Verschlimmerung gewandelt hat, ohne dass sich der Zelltypus morphologisch wesentlich zu ändern brauchte; wiederum ein Hinweis darauf, wie gross die Variabilität im Reaktionsvermögen des hämatopoetischen Systems auf es treffende Reize ist und wie schwer der Umschlag in die Neoplasie bestimmt werden kann.

Die sekundäre Entstehung einer Lymphadenose bei einem Lymphosarkom ist theoretisch auf zwei Arten möglich. Einmal kann dieselbe Ursachenfolge, die zur Bildung eines Lymphosarkoms die Veranlassung gegeben hatte, zeitlich später und autochthon auftretende, leukämische Organ- und Blutveränderungen hervorrufen. Oder es findet eine Ausschwemmung von Lymphosarkomzellen statt, deren massenhafte Zirkulation im Blut das leukämische Blutbild und deren metastatische Absiedlung in verschiedenen Geweben den leukämischen Organbefund zur Folge haben. Der zuletzt geschilderte Vorgang kann als metastatische Lymphadenose (*Apitz*) oder Lymphosarkomzellenleukämie (*Isaacs*) bezeichnet werden. Als Beweismittel für die Diagnose einer metastatischen Lymphadenose dienen *Apitz* die Anamnese bzw. die klinische Beobachtung und der pathologisch-anatomische Befund. Anamnestisch dürfte sich allerdings selten einwandfrei der Nachweis erbringen lassen, dass über längere Zeit hin ein primäres Lymphosarkom bestanden hat, dem sich erst später eine Leukämie angeschlossen hätte, denn es hätte sich ja von Anfang an um eine aleukämische Lymphadenose mit lokal stärker hervortretendem Wachstum handeln können, die terminal in eine leukämische Phase übergegangen war (*Doub* und *Hartman*). Im autoptischen Befund kennzeichnet sich eine metastatische Lymphadenose nach *Apitz* dadurch, dass sich frische und noch unvollständige, leukämische Organveränderungen neben einem durch schwielige Umwandlung, Stauungsthrombosen in der Umgebung usw. als alt charakterisierten Lymphosarkom vorfinden.

Sicher findet eine Invasion des Blutes mit Zellen des Lymphosarkoms häufiger statt als früher angenommen worden ist (*Furth*, *Ferris* und *Reznikoff*, *Wiseman*), sie kommt heute vielleicht auch tatsächlich häufiger zustande unter der Wirkung der intensiven, threapeutischen Röntgenbestrahlung. Die Auffassung *Moeschlins* und *Rohrs*, dass nur Tumoren aus solchen Zellen zu Leukämien führen können, die, ihrer hämatopoetischen Abstammung gemäss, fähig sind, im strömenden Blute längere Zeit am Leben zu bleiben, dürfte, entgegen der Ansicht dieser Autoren, nicht nur für das plasmazelluläre Myelom, sondern sicherlich auch für das Lymphosarkom Geltung haben. Nach *Apitz* ist die metastatische Lymphadenose eines der wichtigsten Argumente dafür, dass Lymphosarkom und Lymphadenose gleichwertig seien; denn zytologisch wie hinsichtlich der Verteilung der Infiltrate in den verschiedenen Organen seien die primäre Lymphadenose und die aus metastasierenden Lymphosarkomzellen entstandene „Lymphadenose" völlig identisch, folglich sei es denkbar, dass auch die verschiedenen, gleichmässig verteilten Herde bei der Lymphadenose auf metastati-

schem Wege entstanden seien, womit natürlich ein wesentliches Kriterium für die neoplastische Natur der Leukosen gewonnen wäre. *Wiseman* und *Isaacs* halten dagegen die primäre Lymphadenose und die sekundär beim Lymphosarkom auftretenden, leukämischen Veränderungen für wesensverschieden; im letztern Falle handle es sich um maligne, in alle Gewebe hinein metastasierende Sarkomzellen, die morphologisch deutlich von den bloss unausgereiften Lymphozyten der einfach hyperplastischen Lymphadenose unterschieden werden könnten; bei diesen Autoren ist also eine Annäherung an die *Sternberg*'sche Auffassung von der Geschwulstzellennatur der Leukosarkomzellen erkennbar. Durchgeht man eingehend die sechs von *Apitz* als metastatische Lymphadenose angesprochenen Fälle, so ist es bezeichnend, dass nur in einem Fall (Fall 9 von *Apitz* 1936) die Leber das vollständige Bild der Lymphadenose aufweist; in allen übrigen Fällen sind die Leber, manchmal auch die Milz und die tumorfernen Lymphknoten gar nicht oder nur unregelmässig und unvollständig befallen. Diese Unvollständigkeit der leukämischen Veränderungen bei Lymphosarkomen ist vielleicht weniger ein Beweis für die Frische der „metastatischen Lymphadenose" als dafür, dass es sich gar nicht um einen Prozess handelt, der mit der primären, sehr wahrscheinlich hyperplastisch-metaplastischen Lymphadenose identifiziert werden könnte, sondern eben um eine allgemeine, hämatogene Metastasierung des Lymphosarkoms, die wohl zu einer „symptomatischen Leukämie", aber nicht zu dieser Generalisation und systemmässigen Gleichmässigkeit wie bei der echten Lymphadenose führt.

Schliesslich ist noch die zweite Möglichkeit zu erwähnen, dass nämlich eine sekundäre Lymphadenose sich auch autochthon einem Lymphosarkom anschliessen kann als sichtbare Wirkung des nämlichen oder eines vom Tumor ausgehenden Reizes auf das übrige lymphatische System; wobei es sich also um eine Art hyperplastisch-metaplastischer Ausbreitung des Lymphosarkoms handeln würde. Abgesehen von der Leukosarkomatose, welcher *Sternberg* und *Paltauf* die nichtmetastatische Entstehung der leukämischen Erscheinungen zu Grunde legen, ist diese Möglichkeit bisher wenig diskutiert worden. Sie kann aber eventuell für unsern Fall in Betracht kommen. Dass die Lymphadenose mit grösster Wahrscheinlichkeit später entstanden sein muss als die Magengeschwulst, ist aus der langen Anamnese, die nur auf den Magen hinweist, aus dem Röntgenbild, ferner aus der durch den lange bestehenden Zug des Tumors bewirkten, hochgradigen Magendilatation sowie aus dem histologischen Bild des Tumors selbst ersichtlich, in dem sich schwere fibröse und hyaline Umwandlungen des Retikulums finden, wie sie nur bei sehr chronischen Prozessen beobachtet werden können. Demgegenüber sind die lymphadenotischen Erscheinungen zwar voll ausgebildet, jedoch weder in der Milz noch in der Leber hochgradig, die Glisson'schen Felder weisen zwar durchwegs Rundzelleninfiltrate auf, die aber meist nur geringen Umfang haben und in der Tonsille sowie den meisten Lymphdrüsen bleibt der Prozess strikte innerhalb den Organgrenzen. Warum wir diese lymphadenotischen Bildungen nicht gut als Metastasen betrachten können, sondern in ihnen den Ausdruck örtlich entstandener Hyperplasien und Metaplasien sehen, ist schon früher detailliert erläutert worden. —

Wenn wir folglich unsern Fall als primäres Lymphosarkom des Magens auffassen, das sich sekundär auf nicht metastatischem Wege zu einer Lymphadenose im übrigen Organismus weiter entwickelt hat, so gestehen wir uns, dass die Beweiskette für diese Diagnose nicht vollständig geschlossen ist, da sie insbesondere der fortlaufenden klinischen und hämatologischen Kontrolle ermangelt, doch schienen uns die übrigen Erklärungsversuche für solche Kombinationsfälle: leukämoide Reaktion bei Lymphosarkom, Leukosarkomatose, Bildung eines Lymphosarkoms auf dem Boden einer Lymphadenose und schliesslich die metastatische Lymphadenose auf den vorliegenden pathologisch-anatomischen Befund nicht anwendbar. Übrigens wird in Wirklichkeit nicht immer ein zeitliches Abhängigkeitsverhältnis zwischen den beiden Prozessen bestehen, sie werden auch gleichzeitig koordiniert auftreten können, je nach der örtlich verschiedenen Reaktionsbereitschaft des lymphatischen und lymphopotenten Gewebes auf das ätiologische Agens.

Über die Art des Ursachenkomplexes stehen uns erst ziemlich vage Vorstellungen zur Verfügung. Nach *Askanazy* deckt er sich weitgehend mit den vier, von ihm aufgestellten, onkogenetischen Faktoren: allgemeine und örtliche Disposition, exogener und endogener Reiz. In unserm Fall konnte keine hereditäre Veranlagung zu Geschwülsten oder Blutkrankheiten ermittelt werden, auch jene hypothetischen Ereignisse, die manchmal für die Entstehung eines Magenlymphosarkoms verantwortlich gemacht werden, wie Trauma, Tuberkulose, chronischer, toxischer oder infektiöser Reiz auf die Magenschleimhaut fallen hier, vom angeblichen Alkoholabusus abgesehen, ausser Betracht. — —

Anhangsweise seien noch zwei Erscheinungen besprochen, die zunächst einen Fingerzeig auf eine leukämische Erkrankung geben könnten: der terminal aufgetretene Herpes zoster und die autoptisch gefundene Pachymeningitis haemorrhagica interna.

Es sind verschiedene Mitteilungen über das Vorkommen von Herpes zoster bei Leukämien vorhanden (*Freund*, *Halle*, *Marques*, *Epstein* und *MacEachern*); *Marques* konnte 1937 z. B. 42 Fälle zusammenstellen. Fast immer tritt der Herpes generalisiert auf und er befällt meistens ältere Patienten mit lymphatischer Leukämie, doch ist er auch vereinzelt bei der Myelose, beim Lymphosarkom und bei der Lymphogranulomatose beobachtet worden. Als Ursache ist in einigen Fällen eine leukämische Infiltration in den Spinalganglien, z. B. im Ganglion Gasseri gefunden worden; es wird jedoch vermutet, dass auch sonst die Leukämie überhaupt ein begünstigendes Moment für das Angehen der Herpesvirusinfektion darstelle. In unserm Fall sind die Spinalganglien nicht untersucht worden. Dagegen sind während der Zeit seines Spitalaufenthaltes in der Umgebung mehrere Herpes zoster-Fälle aufgetreten, so dass die exogene Infektion ohne weiteres gegeben war und sie in der Lymphadenose vielleicht nur einen besonders günstigen Boden gefunden hat, um in die Spinalganglien zu gelangen und die Herpeseruptionen hervorzurufen.

Über Gehirnblutungen bei Leukämien ist kürzlich eine zusammenfassende Arbeit von *Dreyfus* aus dem Basler Pathologisch-anatomischen Institut veröffentlicht worden. Es werden darin allerdings nur die Blutungen in die Gehirnsubstanz hinein berücksichtigt, Angaben über derartige Erscheinungen im Bereiche der Hirnhäute finden sich in der 68 Fälle enthaltenden Zusammenstellung nicht. Dagegen zitiert *Hamburger* einige Beobachtungen anderer Autoren, die subdurale Blutungen bei Leukämien betreffen, und *Wienbeck* erwähnt beiläufig im Sektionsbefund einer, von uns schon früher der leukämischen Magenwandinfiltration wegen zitierten, 71jährigen Frau, dass noch eine Pachymeningitis haemorrhagica interna bestanden habe. Die meisten der von *Dreyfus*

angeführten Fälle waren akute Myelosen und wiesen auch sonst Zeichen von hämorrhagischer Diathese auf; er glaubt deshalb die gewöhnlichen Ursachen der Blutungsbereitschaft von Leukämien: Thrombopenie infolge Überwucherung der Knochenmarkriesenzellen durch die leukämischen Elemente und Gefässwandveränderungen infolge leukämischer Infiltration und Aufsplitterung der Gefässe, auch für die leukämischen Gehirnblutungen verantwortlich machen zu können. Was unsern eigenen Fall betrifft, so ist eine hämorrhagische Diathese weder intra vitam noch autoptisch festgestellt worden, die hämorrhagische Natur des Herpes zoster kann nicht als Äusserung einer allgemeinen Blutungsneigung angesehen werden, da ja Herpesblasen auch sonst häufig mit blutigem Inhalt gefüllt sind. Die Gefässe im Bereiche der Dura sind nicht untersucht worden; höchstens die verminderte Megakaryozytenzahl im Knochenmark wäre ein Hinweis auf eine beginnende Thrombopenie. Ein sicherer Zusammenhang der Pachymeningitis haemorrhagica mit der Lymphadenose konnte also nicht ermittelt werden; Alkoholismus und hohes Alter allein hätten die Erkrankung vielleicht ebensogut verursacht.

Somit können die beiden Nebenbefunde des Herpes zoster und der Pachymeningitis haemorrh. int. kaum als die Diagnose „leukämische Lymphadenose" unterstützende Faktoren gewertet werden.

Ergebnis und Schlussfolgerungen

Die Überprüfung des pathologisch-anatomischen Befundes, unter Herbeiziehung der spärlichen klinischen Daten und unter Vergleichung mit den in der Literatur enthaltenen Angaben ergibt für den vorliegenden Fall folgendes:

1. Die vorgefundenen Veränderungen in Form eines Magentumors aus lymphadenoidem Gewebe und einer gleichzeitigen, generalisierten, leukämischen Lymphadenose sind als einheitlicher Prozess zu betrachten.
2. Der Magentumor stellt sehr wahrscheinlich die zuerst aufgetretene Affektion dar. Er ist primär vom lymphadenoiden Gewebe der Magenschleimhaut und zwar vermutlich umschrieben-multizentrisch von einer Gruppe von Lymphfollikeln ausgegangen.
3. Histologisch ist der Tumor deutlich dem Bauplan des lymphadenoiden Gewebes nachgebildet, indem er in zellreiche Follikel, die multiplen Proliferationszentren entsprechen, und ein Grundgewebe gegliedert ist, das reich an einem stellenweise kollagenisierten und hyalinisierten Retikulum ist. Zytologisch sind lymphozytäre Rundzellen mit Differenzierung in Lymphoblasten, Lymphozyten und Plasmazellen, sowie retikuläre Zellen zu unterscheiden, die sich grösstenteils zu freien Makrophagen entwickelt haben.
4. Im biologischen Verhalten weist der Magentumor sowohl benigne wie maligne Qualitäten auf. Relativ gutartig ist das langsame, anscheinend sich auf ein Jahrzehnt erstreckende, im letzten Lebensjahr überhaupt zum Stillstand gekommene Wachstum, ferner die grösstenteils nur auseinanderdrängende Infiltration in die Umgebung hinein, die Magendrüsen, Muskularis und Gefässendothel lange Zeit intakt lässt und schliesslich der Ausbreitungsmodus, der vorwiegend zu lymphadenotischen Veränderungen geführt hat, deren Entstehung nicht gut durch hämatogene Metastasierung erklärt werden kann. Maligen ist das lokal auch aktiv-destruierende Wachstum in die Muskularis hinein und ein intravasaler, zusammenhängender Geschwulstthrombus, der auf einen

stattgefundenen Gefässeinbruch und auf die Möglichkeit der echten, hämatogenen Metastasierung hinweist.

5. Die Tatsache, dass ein geformtes Gewächs mit organoidem Aufbau und eigenem Stroma vorliegt, das zudem solitär aufgetreten ist, hat uns zur Ablehnung einer bloss leukämischen, tumorförmig gewachsenen Infiltration in der Magenwand veranlasst. Zusammen mit dem nur bedingt-aggressiven Wachstum und der nur beschränkten, hämatogenen Metastasierung bildet sie die Kriterien, welche die Diagnose eines primären Lymphosarkoms des Magens erlauben. Der relativ gutartige Verlauf dürfte teilweise dem hohen Alter des Patienten zuzuschreiben sein, er liegt aber auch sonst im Charakter der gastrointestinalen Lymphosarkome, die im allgemeinen nicht den unaufhaltsamen, bösartigen Verlauf der in den peripheren Lymphknoten entstandenen Lymphosarkome nehmen und deshalb nicht selten eher den Eindruck gutartiger Lymphome machen.
6. Die ausserhalb der Magengeschwulst und dem regionären Lymphknotenpaket gefundenen Veränderungen sind besonders in der Leber, der Tonsille und manchen Lymphknoten, etwas weniger im Knochenmark und in der Milz, typisch für eine leukämische Lymphadenose. Soweit es nach dem histologischen Aussehen beurteilt werden kann, ist sie jünger als die Magengeschwulst, sie muss also sekundär hinzugetreten sein. Die typische, systematische Lymphombildung in den Glisson'schen Feldern der Leber, die in toto hyperplastisch proliferierte Tonsille und die mit zunehmender Entfernung vom Magentumor geringer werdenden Veränderungen im lymphatischen Gewebe sprechen unseres Erachtens stark dafür, dass die Lymphadenose nicht durch metastatische Absiedlung von Tumorzellen, sondern auf dem Wege autochthoner, leukämischer Hyperplasien und Metaplasien entstanden ist, vielleicht unter Vermittlung eines von der Stelle der Magengeschwulst ausgehenden Agens.
7. „Kombinationsfälle" einer Lymphadenose mit einem Lymphosarkom können allgemein durch folgende Möglichkeiten erklärt werden:
   I. **Zufälliges Zusammentreffen einer Lymphadenose mit einem Lymphosarkom.** Kann bei der erwiesenen nahen Verwandtschaft und relativen Seltenheit der beiden Prozesse wohl immer ausgeschlossen werden.
   II. **Leukämoide Reaktion bei einem Lymphosarkom** (*v. Albertini, Askanazy*):
      a) Myeloische Reaktion, als Kompensation bei Überwucherung des Knochenmarks durch das Lymphosarkom.
      b) Lymphatische Reaktion, wohl meistens mit den unter IV. angegebenen Vorgängen identisch.
   III. **Lymphadenose mit örtlich aggressivem oder tumorförmigem Wachstum oder mit sekundärer Lymphosarkombildung.** Dieser Entwicklungsgang kann am häufigsten beobachtet werden; von *Naegeli* und andern Autoren wird er als der einzig mögliche gehalten, der zum Bilde solcher „Kombinationsformen" führen kann.
   IV. **Lymphosarkom mit sekundärer Lymphadenose oder mit leukämischer Ausschwemmung von Lymphosarkomzellen.**
      a) Leukosarkomatose (*Sternberg, Paltauf*): atypische, geschwulstartige Wucherung, die auf nicht-metastatischem Wege zu leukämischen Organ- und Blutveränderungen führt. Gilt heute nicht mehr als selbständiges Krankheitsbild, sondern kann, soweit es sich nicht um geschwulstartig wachsende Myeloblastenleukämien handelt, unter IV b und IV c eingereiht werden.

b) Ausschwemmung von Lymphosarkomzellen ins Blut in leukämischen Quantitäten und deren ausgedehnte metastatische Absiedlung in den verschiedensten Organen. Hierher gehört die metastatische Lymphadenose (*Apitz*) und die Lymphosarkomzellenleukämie (*Isaacs*).

c) Das Lymphosarkom entwickelt sekundär, jedoch nicht durch Metastasierung, sondern mittels hyperplastisch-metaplastischer Ausbreitung eine Lymphadenose. Wie schon unter 6. ausgeführt worden ist, kann für den vorliegenden Fall zwar, wegen Mangel an klinischen Angaben, nicht mit absoluter Sicherheit, aber doch mit grosser Wahrscheinlichkeit der zuletzt genannte Werdegang angenommen werden. Es wird nicht immer möglich sein, das Zustandekommen dieser „Kombinationsfälle" zu rekonstruieren, öfters dürften die lymphosarkomatösen und leukämischen Veränderungen auch gleichzeitig-koordiniert entstehen.

8. Aus den von uns erhobenen Befunden kann also die wichtige Folgerung gezogen werden, dass dem im Magen gefundenen Lymphosarkom sowohl die metastatische Ausbreitung (durch den Geschwulstthrombus bewiesen) wie die hyperplastisch-metaplastische Ausbreitung (wofür die Lymphadenose in verschiedenen Organen spricht) zuerkannt werden muss.

9. Da bisher weder die ausschliesslich metaplastische noch die ausschliesslich metastatische Ausbreitung für sämtliche Leukosen und die aus Blutzellen zusammengesetzten Geschwülste bewiesen werden konnte, ist unseres Erachtens die Annahme berechtigt, dass ein grosser Teil dieser Prozesse, in Analogie zu unserem Fall und in Übereinstimmung mit der Auffassung anderer Autoren, sowohl der Metaplasie wie der Metastasierung fähig ist.

10. Tumorförmig wachsende Leukämien und leukämisch gewordene Lymphosarkome sind noch keine Beweise dafür, dass die Leukämien generell neoplastischer Natur seien oder dass z. B. die Lymphadenose und das Lymphosarkom miteinander in allen Eigenschaften identifiziert werden könnten. Vielmehr bilden die Hämoblastosen im gesamten eine Entwicklungsreihe, die bei den einfach reaktiven und regenerativen Zuständen des hämatopoetischen Gewebes beginnt, über die verhältnismässig gutartigen, chronischen Myelosen, Lymphadenosen und Lymphome vorwiegend hyperplastisch-metaplastischen Charakters zu den maligneren, akuten und mit Tumorbildungen einhergehenden Leukämien mit fakultativer Fähigkeit zur hämatogenen Metastasierung überleitet und mit den Myelo- und Lymphosarkomen abschliesst, die zum Teil zwar die Eigenschaften der nur bedingt-aggressiven Infiltration und der Metaplasie noch nicht verloren haben, in der ausgeprägt lokalisierten und unizentrisch entstandenen Varietät aber doch echte, maligne Tumoren mit destruierendem Wachstum und embolischer Metastasierung darstellen. Wenn also die ganze Entwicklungsreihe auch in ihrer Richtung der Neoplasie zu tendiert, so hat das myelo- und lymphopoetische und wahrscheinlich auch das retikuloendotheliale Gewebe offenbar die Eigentümlichkeit, dem geschwulstbildenden Ursachenkomplex lange durch nichtmaligne Regenerationen, Hyperplasien und Metaplasien auszuweichen. Da ferner die Blutzellen auch nach ihrer neoplastischen Umwandlung oft noch ihre physiologischen Eigenschaften beibehalten, kann nur schwer festgestellt werden, wo die

Grenze zwischen malignem und nichtmalignem Wachstum anzusetzen ist; jedenfalls deckt sie sich nicht immer mit dem Zeitpunkt, in dem eine Leukämie anfängt, geschwulstförmig zu wachsen.

11. Die angeblich allen Leukosen gemeinsame Tumornatur und Metastasierungsfähigkeit durch Analogisierung mit den tierischen Leukosen zu beweisen, halten wir noch für verfrüht. Es braucht dazu nur auf folgende paar Tatsachen zurückgegriffen zu werden:

Die Transplantationen der zweifellos echt neoplastischen Mäuseleukämien werden meistens innerhalb von durch Inzucht hochempfindlich gemachten Mäusestämmen durchgeführt, deren Resistenz zudem öfters noch durch Röntgenbestrahlungen herabgesetzt worden war. Ausser bei Nagern ist aber eine Transplantation noch bei keiner andern Säugetierleukose gelungen (*Fieschi, Israëls*) und auch beim Menschen sind die Versuche, leukämisches Blut experimentell oder zu therapeutischen Zwecken (Agranulocytose) zu übertragen, negativ verlaufen. Diese transplantierbare, maligne Mäuseleukose durch kanzerogene Einflüsse zu erzeugen, ist erst ein paarmal geglückt (Literaturangaben siehe bei *Storti, Apitz*); in den meisten derartigen Versuchen wurden sonst energische Reaktionen und beträchtliche Hyperplasien im myeloischen und lymphatischen System erzeugt, die zum Teil auch irreversibel waren, sich jedoch von der spontanen Mäuseleukämie durch die fehlende Transplantierbarkeit unterscheiden. Es ist nicht ausgeschlossen, dass einige dieser experimentell erzeugten Zustände vielleicht der gewöhnlichen menschlichen Leukämie entsprechen, während die spontane maligne Mäuseleukose höchstens sehr maligne und akut verlaufenden Leukämien und Lymphosarkomen beim Menschen gleichgestellt werden kann. Auch bei der Züchtung in vitro unterscheiden sich leukämische Zellen des Menschen von denjenigen der Mäuse. Während Myeloblasten der letztern sich in Kulturen unbeschränkt weiter vermehren ohne jegliche Differenzierung (*Bichel*), reifen die menschlichen Leukämiezellen wie normale Blut- oder Knochenmarkelemente zu polymorphkernigen Leukozyten heran, die sich nicht mehr weiter teilen (*Israëls*), was zwar von den Zellen gewisser akuter Myeloblastenleukämien kaum erwartet werden sollte. Die Hühnerleukämie kann wahrscheinlich noch weniger zum Vergleich mit der menschlichen Erkrankung herangezogen werden; sie steht ja auch in einem bisher nur mangelhaft überbrückbaren Gegensatz zur Mäuseleukose, da sie durch zellfreie Filtrate, offenbar durch Vermittlung eines sogenannten Virusproteins enzymatischen Charakters, übertragen werden kann (*Engelbreth-Holm, Stanley* und *Loring, Pentimalli, Storti* und Mitarbeiter); bei den Mäusen dagegen sind zellfreie Übertragungen trotz äusserst sorgfältigen Versuchsanordnungen bisher noch nie mit Sicherheit gelungen (*Engelbreth-Holm*).

12. Die während der Literaturdurchsicht über ähnliche Neubildungen im Magen gesammelten Ergebnisse werden in einer systematischen Übersicht zusammengestellt, unter Einschluss der an unserm Fall gemachten Beobachtungen. Darnach kann sich der Magen folgendermassen an leukämischen und lymphosarkomatösen Prozessen beteiligen:

I. **Gutartige Lymphome:** Ihr Vorkommen ist fraglich, wahrscheinlich handelt es sich in den meisten Fällen um frühe, rein hyperplastische Stadien lymphadenotischer und lymphosarkomatöser Erkrankungen, die schon an sich im Magen oftmals ein verhältnismässig benignes Verhalten zeigen. Histologisch werden bisweilen grosse, Keimzentren enthaltende Follikel beschrieben. Möglicherweise gehören die von *Meyeringh* und *Neumann* beobachteten Fälle hierher. Auch eine Verwandtschaft mit dem „giant follicular lymphoblastoma" amerikanischer Autoren muss erwogen werden, das nicht selten zu einem follikulär gebauten Lymphosarkom entartet.

II. **Lymphadenose:** Von allen Leukämien lokalisiert sich die chronische Lymphadenose am häufigsten im Magen. Sie geht wohl immer aus den ortständigen Schleimhautfollikeln hervor; Infiltrate, die aus mit dem Blutstrom verschleppten Zellen bestehen, kommen wahrscheinlich nur bei der akuten Myelose vor. Drei Züge

sind für die Lymphadenose des Magens kennzeichnend: Sub- oder aleukämischer Blutbefund, sehr chronischer Verlauf, hohes Alter des befallenen Patienten; zwei Drittel der an Magenlymphadenose Erkrankten standen im 7. und 8. Altersjahrzehnt. Makroskopisch besteht in zwei Dritteln der Fälle eine diffuse Infiltration des gesamten Magens, mit Bildung grosser, gyrusartig gewundener Magenfalten. Diese Form könnte als „Gyrustyp" oder „Giant rugae-typ" bezeichnet werden; wegen der starren Infiltration ist sie auch schon mit der Linitis plastica und wegen des charakteristischen Röntgenbildes mit der Gastritis polyposa verglichen worden. In einem Drittel der Fälle ist der Magen mehr lokalisiert in Form umschriebener Knoten, Wülste oder Infiltrate befallen, die zentral exulzerieren können. Manche dieser Lymphadenosen im Magen sind unter die Lymphadenosen mit örtlich aggressivem oder tumorartigem Wachstum einzureihen. Meistens ist auch noch ein grosser Teil des Darmes befallen, dagegen scheint die Generalisation in den übrigen Körperregionen nicht immer vollständig zu sein. Mikroskopisch werden sowohl follikelartige Formationen wie mehr diffuse, lymphozytäre Infiltrationen beschrieben; im allgemeinen sind wenig Mitosen vorhanden und das Verhalten der Muskularis und der Mukosa gegenüber ist meistens infiltrierend-auseinanderdrängend, aber nicht destruierend. Hämatogene Metastasierung findet nur ausnahmsweise statt.

III. **Lymphosarkom:** Nach dem Ausbreitungsmodus können unterschieden werden:

a) Beteiligung des Magens an einer mehr oder weniger generalisierten Lymphosarkomatose. Der Ausgangspunkt ist nicht immer bestimmbar; meistens handelt es sich wahrscheinlich um ein multizentrisches, in verschiedenen Teilen des lymphatischen Gewebes gleichzeitig-koordiniert einsetzendes Wachstum. Doch wird manchmal der Magen auch erst sekundär auf dem Lymphweg oder durch hämatogene Metastasierung ergriffen.

b) Lokalisiertes Lymphosarkom, das primär unizentrisch oder engumschrieben-multizentrisch vom lymphadenoiden Gewebe des Magens ausgeht, und das sich per continuitatem, lymphogen und hämatogen, unter Umständen vielleicht auch durch Metaplasien ausbreitet (siehe unter III. c).

c) In seltenen Fällen kann ein Magenlymphosarkom durch Ausschwemmung seiner Zellen sekundär zu leukämischen Blut- und Organveränderungen führen, oder es kann neben dem Lymphosarkom gleichzeitig oder später auf hyperplastisch-metaplastischem Wege eine Lymphadenose entstehen, wofür unser Fall ein Beispiel ist.

Makroskopisch entfallen nur etwa ein Drittel der Lymphosarkome auf den bei der Lymphadenose so häufigen diffusen „Gyrustyp". Die übrigen zwei Drittel der Fälle sind mehr oder weniger lokalisiert, wobei der übrige Intestinaltraktus häufig vollkommen freibleibt; solche lokalisierten Magenlymphosarkome wachsen meistens endogastrisch oder intramural, wohl aber nie exogastrisch und treten in Form grösserer polypöser, scharf demarkierter Tumoren oder kleinerer Knoten und Infiltrate mit allfälliger Geschwürsbildung auf. Meistens werden Individuen im jüngern und mittlern Alter betroffen.

Histologisch können folgende zwei Typen unterschieden werden:

a) Lymphozytäres und lymphoblastisches Lymphosarkom (malignes Lymphocytom und Lymphoblastom): Rundzellen vom Typus der Lymphozyten und Lymphoblasten sind vorherrschend.

b) Retikulumzelliges Lymphosarkom (Retothelsarkom von *Rössle* und *Roulet*): Vermehrung von der Fibrillenbildung und der Phagozytose fähigen Retikulumzellen. Sein Vorkommen im Magen ist bisher erst von amerikanischen Autoren angegeben worden.

Relativ gutartige Lymphosarkome weisen histologisch oft eine organoide Struktur mit Bildung von Follikeln, ausdifferenzierten Zelltypen und einem reichlichen Retikulum auf, auch überwiegt bei ihnen das bedingt-aggressive, auseinanderdrängende Wachstum über die aktive Destruktionsfähigkeit; die geringere Proliferationsintensität drückt sich ferner in der Mitosenarmut aus. Malignere Fälle verlieren die organoide Gliederung, es besteht eine Anhäufung

wenig differenzierter Zellen mit zahlreichen Mitosen, und eine stärkere Aggressivität tritt hervor, die sich in Zerstörung von Muskulatur und Gefässwänden äussert, womit die Möglichkeit ausgedehnter hämatogener Metastasierung durch Geschwulstembolien gegeben ist.

IV. **Rundzellensarkom:** Eine gewissenhafte histologische Untersuchung wird eine grosse Anzahl von „Rundzellensarkomen" den wenig differenzierten Lymphosarkomen oder den unreifen, rein zellulären Retothelsarkomen zuordnen. Der Rest besteht aus jenen rein zelligen Cytoblastomen, deren Genese nicht festgestellt werden und von denen folglich nicht gesagt werden kann, ob sie vom lymphadenoiden Gewebe des Magens ausgegangen sind.

Eine sichere Differentialdiagnose zwischen Lymphadenose und Lymphosarkom im Magen wird nicht immer möglich sein, da die Lymphadenose häufig aleukämisch und vielleicht nicht immer generalisiert verläuft, und das Lymphosarkom anderseits ebenfalls diffus-infiltrierend wachsen kann ohne Bildung umschriebener Knoten. Besonders die als „Gyrustyp" beschriebene Form scheint eine eigentümliche Wucherung des gastrointestinalen Lymphapparates zu sein, deren Zuordnung zur aleukämischen Lymphadenose oder zur Lymphosarkomatose oft nur vom persönlichen Ermessen des Beobachters abhängt. Eine auf die Spitze getriebene Differentialdiagnose innerhalb der Gruppe dieser lymphadenoiden Magenprozesse hat übrigens bezüglich der therapeutischen Massnahmen insofern nur geringen Wert, als alle diese Erkrankungen hoch strahlensensibel sind. Da aber auch die operative Behandlung, speziell bei den umschrieben und einzeln auftretenden Formen von Lymphosarkom überraschend gute Erfolge zeitigt, dürfte eine Erörterung des Wesens und der Ausbreitungsmöglichkeiten dieser Erkrankungen für die Indikations- und Prognosestellung doch von einigem Nutzen sein.

Zusammenfassung

1. Es wird über einen ungewöhnlichen Fall von Lymphosarkom des Magens mit generalisierter Lymphadenose bei einem 78jährigen Mann berichtet, der keinerlei operativen oder strahlentherapeutischen Behandlungen unterworfen worden war.
2. Der Nachweis eines zusammenhängenden Geschwulstthrombus einerseits und die Feststellung einfach lymphadenotischer Erscheinungen in Leber, Milz, Tonsillen und magenfernen Lymphknoten anderseits legen die Vermutung nahe, dass dem beobachteten Lymphosarkom sowohl die Möglichkeit der metastatischen wie der hyperplastisch-metaplastischen Ausbreitung offengestanden hat.
3. Das grosse, gestielte, organoid aufgebaute Lymphosarkom im Magen, das vermutlich seit einem Jahrzehnt bestanden hatte und während dem letzten Lebensjahr stationär geblieben war, wird als primäre Affektion angesehen, die sekundär auf nicht-metastatischem Wege zur leukämischen Lymphadenose geführt hatte, die auf Grund des autoptischen Befundes als der später entstandene Prozess angesehen werden muss.
4. Es wird die Ansicht ausgesprochen, dass ein grosser Teil der Leukosen und der dem lympho- und myelopoetischen Gewebe entstammenden

Tumoren, insbesondere die sogenannten „Kombinationsfälle" zwischen der leukämischen und tumorösen Wuchsform, die Fähigkeit besitzen, sich im Organismus ebenfalls sowohl durch hämatogene Metastasen wie durch autochthone Hyperplasien und Metaplasien auszubreiten.

5. Aus dem Vorkommen geschwulstförmig wachsender Leukämien und leukämisch werdender Lymphosarkome sowie aus deren fakultativer Metastasierungsfähigkeit kann unseres Erachtens heute noch nicht der endgültige Schluss gezogen werden, dass sämtliche Hämoblastosen metastasierende Neoplasmen seien. Sie stellen wahrscheinlich eine Reihe dar, die von regenerativen Zuständen und einfachen, chronischen, progressiven Hyperplasien bis zu echten, malignen Tumoren führt und innerhalb der neoplastische Eigenschaften erst bei akuten und unter Tumorbildung einhergehenden Leukosen sowie bei Lymphosarkomen nachgewiesen worden sind. Höchstens mit den zuletzt genannten Varietäten, aber kaum mit den einfachen, chronischen Leukosen des Menschen können die zweifellos neoplastischen Leukämien der Nagetiere und Hühner verglichen werden.
6. Es wird eine Differentialdiagnose der im Magen vorkommenden Neubildungen aus lymphadenoidem Gewebe versucht und deren Ergebnisse nach klinischen, makroskopischen und mikroskopischen Gesichtspunkten geordnet. Während die Abgrenzung gegenüber dem undifferenzierten Rundzellensarkom nicht allzu schwierig ist, kann bei den diffusen Magenwandinfiltrationen, die viel häufiger als die in unserem Falle vorliegende solitäre Tumorbildung sind, bisweilen nicht entschieden werden, ob sie einer aleukämischen Lymphadenose oder einer Lymphosarkomatose angehören.

Literaturverzeichnis

1. *v. Albertini A.:* Über Mediastinalgeschwülste mit besonderer Berücksichtigung der Tumoren des blutbildenden Gewebes und ihrer Beziehungen zur Leukämie. Schweiz. med. Wschr. **1929,** 897 (Autoreferat).
2. *v. Albertini A.:* Die Flemming'schen Keimzentren. Zieglers Beitr. path. Anat. **89,** 183—227 (1932).
3. *v. Albertini A.:* Mikrozytenbefunde in Rundzellensarkomen als histologischer Ausdruck ihrer Strahlensensibilität. Acta radiolog. **15,** 331—349 (1934).
4. *v. Albertini A.:* Über Leukosarkomatose. Ref. Schweiz. med. Wschr. **1939,** 750—751.
5. *Apitz K.:* Über ein Lymphosarkom des Wurmfortsatzes mit leukämischer Lymphadenose. Zbl. Path. **58,** 1—8 (1933).
6. *Apitz K.:* Die Leukämien als Neubildungen. Virchows Arch. **299,** 1—69 (1936).
7. *Apitz K.:* Über eine leukämische Lymphoretikulose. Virchows Arch. **304,** 65—78 (1939).
8. *Apitz K.:* Allgemeine Pathologie der menschlichen Leukämien. Erg. Allg. Path. **35,** 1—104 (1940).
9. *Archer V. W.* und *Cooper G.:* Lymphosarcoma of the stomach. Diagnosis and treatment. Amer. J. Roentgenol. **42,** 332—340 (1939). Ref. Z. Krebsforsch. **50,** 140 (1940).
10. *Aresu M.* und *Scalabrino R.:* Iperplasie e sarcomatosi delle ghiandole linfatiche (Contributo anatomo-clinico allo studio della linfosarcomatosi). Tumori **1,** 307—345, 403—531 (1927). Ref. Z. Krebsforsch. **26,** 83—85 (1928).
11. *Askanazy M.:* Metastasen, die eine neue essentielle Krankheit schaffen (Morbus Addison und Mycosis fungoides, Diabetes und Leukämie). Schweiz. med. Wschr. **1938,** 806—809.
12. *Askanazy M.:* Leukämie und Tumoren. Schweiz. med. Wschr. **1940,** 1—6, 29—34.
13. *Banti G.:* Die Leukämien. Zbl. Path. **15,** 1—12 (1904).
14. *Barnes W. A.* und *Sisman I. E.:* Myeloid leukemia and non-malignant extramedullary myelopoiesis in mice. Amer. J. Canc. **37,** 1—35 (1939).
15. *Baumann-Schenker R.:* Über das Rundzellensarkom. Lymphosarkom, Retothelsarkom, Rundzellensarkom im engern Sinne. Zürcher Erfahrungen aus den Jahren 1919—1934. Strahlentherapie **51,** 201—236 (1934).
16. *Bernardini R.* und *Croni:* Die mitotische Aktivität und die karyokinetischen Atypien der leukämischen Zellen. Fol. haemat. **64,** 190—203 (1940).
17. *Bianchi A. E.:* Linfosarcomatosis. Anales del inst. modelo de clin. med. **9,** 120—126 (1925). Ref. Kongr. Zbl. ges. inn. Med. **42,** 445 (1926).
18. *Bichel J.:* Dauerzüchtung von leukämischen Zellen in vitro. Z. Krebsforsch. **48,** 92—98 (1939).
19. *Biggs A. D.* und *Elliot A. R.:* Pseudoleukemia gastrointestinalis. J. Amer. Med. Assoc. **83** I, 178—181 (1924).
20. *Borchardt H.:* Beitrag zur Frage der Gewächse mit leukämischem Blutbild. Verh. dtsch. path. Ges. **22,** 96—107 (1927).
21. *Borrmann R.:* Das Sarkom des Magens. Handbuch Henke-Lubarsch Bd. IV/1, 825—837 (1926).
22. *Borst M.:* Die histologische Erfassung der Bösartigkeit von Gewächsen. Z. Krebsforsch. **40,** 3—29 (1934).

23. *Brill N. E., Baehr G.* und *Rosenthal N.:* Generalized giant lymph follicle hyperplasia of lymph nodes and spleen. J. Amer. Med. Assoc. **84,** I, 668—671 (1925).
24. *Brues A. M.* und *Marble B. B.:* Lymphoblastoma in mice following administration of carcinogenic tar. Amer. J. Canc. **37,** 45—53 (1939).
25. *Büngeler W.:* Angeborene Leukämie. Frankf. Z. Path. **41,** 257—264 (1931).
26. *Büngeler W.:* Die experimentelle Erzeugung von Leukämie, aleukämischen Myelosen, Lymphadenosen und Lymphosarkom. Klin. Wschr. **1932** II, 1982-1984 .
27. *Büngeler W.:* Die experimentelle Erzeugung von Leukämie und Lymphosarkom durch chronische Indolvergiftung der Maus. Frankf. Z. Path. **44,** 202—271 (1933).
28. *Coronini C.:* Erklärung der histologischen Unterscheidungsmerkmale myeloischer und lymphatischer Leukämien in der Leber. Zbl. Path. **67,** 81—85 (1937).
29. *Cramer H.:* Die Leukämie als Tumorproblem. Münch. med. Wschr. **87,** 1326 —1333 (1940).
30. *Cruveilhier J.:* Anatomie pathologique du corps humain. Tome second (Livraisons XXI—XL), 1835—1842. Fall von M. Briquet 1839 in der 34. Lieferung publiziert.
31. *Dawson E. K., Innes J. R. M.* und *Harvey W. F.:* Debatable Tumours: II. Lymphosarcoma. Edinburgh Med. J. **44,** 645—652 (1937).
32. *v. Domarus:* Über die Beziehungen der Leukämien zu den malignen Neoplasmen. Fol. haemat. Orig. **13,** 384—407 (1912).
33. *Doub H.* und *Hartman F.:* Lymphocytic, myelocytic and monocytic neoplasms. J. Amer. Med. Assoc. **105** I, 942—948 (1935).
34. *Dreschfeld J.:* Ein Beitrag zur Lehre von den Lymphosarkomen. Dtsch. med. Wschr. **17,** 1175—1177 (1891).
35. *Dreyfus A.:* Über Gehirnblutungen bei Leukämie, mit besonderer Berücksichtigung der massigen, apoplektiformen Blutungen. Inaug.-Diss. Basel 1939.
36. *v. Drozda J.:* Ein aparter Fall von akuter Leukämie (Sarkomatosis leukaemica). Wien. med. Wschr. **53,** 405—408 (1903).
37. *Edelmann H.:* Zur differentialdiagnostischen Verwendbarkeit der Gitterfaserfärbung bei Carcinomen und Sarkomen. Virchows Arch. **258,** 317—329 (1925).
38. *Egger K.:* Zur Kenntnis des Verlaufes und der Prognose des Magensarkoms. Schweiz. med. Wschr. **1937,** 185—187.
39. *Ehrich W.:* Studien über das lymphatische Gewebe mit besonderer Berücksichtigung der Lymphopoëse und der Histogenese der Sekundärknötchen, ihres Schicksals und ihrer Bedeutung. Zieglers Beitr. path. Anat. **86,** 287—368 (1931).
40. *Emile-Weil P.* und *Isch-Wall P.:* Les leucémies à tumeurs. „Le sang" **5,** 513—529 (1931).
41. *Emile-Weil P., Isch-Wall P., Perlès S.* und *Aschkanasy:* La leucémie lymphatique chez les vieillards. „Le sang" **12,** 659—665 (1938). Ref. Fol. haemat. **63,** 251 (1940).
42. *Engelbreth-Holm J.:* Übersicht über die Leukoseforschung der letzten Jahre. Klin. Wschr. **1938** II, 993—998.
43. *Engelbreth-Holm J.:* Ergebnisse der Leukoseforschung der letzten Jahre. Erg. Inn. Med. **56,** 267—304 (1939).
44. *Engelbreth-Holm J.:* Beschleunigung der Lymphosarkomatoseentwicklung bei Mäusen. Fol. Haemat. **63,** 319—324 (1940).
45. *Epstein E.* und *Eachern K. M.:* Dermatologic manifestations of the lymphoblastoma-leukemia group. Arch. int. Med. **60,** 867—875 (1937).
46. *Evans* und *Leucutia:* The neoplastic nature of lymphatic leukemia and its relation to lymphosarcoma. Amer. J. Roentgenol. **15,** 497 (1926). zitiert nach *Apitz* und *Doub* und *Hartman.*
47. *Ewing H. M.* und *Fein M. J.:* Follicular lymphoblastoma with brief review of literature. J. lab. and clin. Med. **22,** 807—814 (1937). Ref. Amer. J. Canc. **34,** 641 (Abstracts) (1938).
48. *Ewing H. M.:* General Pathology of lymphosarcoma. Bull. NewYork Acad. med. **1939,** 92. Zitiert nach *Sugarbaker* und *Craver.*
49. *Fabian E.:* Über die diffus infiltrierende Form der Leukämie und des Lymphosarkoms (zugleich ein Beitrag zur Kenntnis des mediastinalen Lymphosarkoms). Ziegler's Beitr. path. Anat. **53,** 491—531 (1912).
50. *Fabian E., Naegeli O.* und *Schatiloff P.:* Beiträge zur Kenntnis der Leukämie. Virchows Arch. **190,** 436—510 (1907).

51. *Fieschi A.:* Vergangene und moderne Forschungen über die Leukämien im Lichte der ätiopathogenetischen Probleme. Erg. inn. Med. **51,** 386—442 (1936).
52. *Fischer-Wasels B.:* Metaplasie und Geschwulstbildung. Handbuch der norm. und path. Physiologie Bd. 14, 2. Hälfte, 2. Teil.
53. *Flebbe G.:* Über das Magensarkom. Frankf. Z. Path. **12,** 311—336 (1913).
54. *Fleischhacker H.* und *Seyfried H.:* Über Leukämien mit tumorartigem Wachstum. Wien. Arch. inn. Med. **30,** 177—186 (1937).
55. *Forkner C. E.:* Classification and terminology of leukemia and allied disorders. Arch. int. Med. **60,** 582—596 (1937).
56. *Fraenkel E.:* Über die Beziehungen der Leukämie zu geschwulstbildenden Prozessen des hämatopoetischen Apparates. Virchows Arch. **216,** 340—354 (1914).
57. *Freund H.:* Zoster und Leukämie. Ein Beitrag zur Kenntnis des symptomatischen Zosters. Arch. Derm. und Syph. **154,** 476—489 (1928).
58. *Furth J.:* A neoplasm of monocytes of mice and its relation to similar neoplasm of man. J. of exper. Med. **69,** 13—29 (1939).
59. *Furth J.* und *Furth O. B.:* Monocytic leukemia and other neoplastic diseases occurring in mice following intraspenic injection of 1:2benzpyrene. Amer. J. Canc. **34,** 169—183 (1938).
60. *Furth J.* und *Strumia M.:* Studies on transmissible lymphoid leukemia of mice. J. of exper. Med. **53,** 715—731 (1931).
61. *Furth J., Ferris H. W.* und *Reznikoff P.:* Relation of leukemia of animals to leukemia of man. J. amer. med. Assoc. **105** II, 1824—1831 (1935).
62. *Ghon A.* und *Roman B.:* Über das Lymphosarkom. Frankf. Z. Path. **19,** 1—138 (1916).
63. *Gottlebe P.:* Über familiäres Vorkommen von Leukämie. Münch. med. Wschr. **85** I, 140—141 (1938).
64. *Halle H.:* Zoster und Leukämie, nebst Bemerkungen über die Provokation leukämischer Infiltrate in der Haut. Arch. Derm. und Syph. **159,** 238—249 (1930).
65. *Hamburger W.:* Beitrag zu den Gehirnveränderungen bei Leukämie (Besonderes über die Frage der Genese der Blutungen.) Frankf. Z. Path. **46,** 257—278 (1934).
66. *Hameed M. A.:* A case of lymphosarcoma of stomach. Brit. med. J. **1935** II, 576—577.
67. *Haram B. J.:* Lymphatic leukemia with bilateral mammary changes. Lancet May 29th 1937. Ref. Fol. haemat. **61,** 279 (1939).
68. *Heiberg K. A.:* Die Herkunft der Zellen der lymphatischen leukämischen und aleukämischen Leukosen. Virchows Arch. **279,** 58—61 (1930).
69. *Heiberg K. A.:* Chlorom und Gewächsbildung. Virchows Arch. **280,** 172—174 (1931).
70. *Heiberg K. A.:* Zur Charakteristik der Zellen und des Verhaltens des Markgewebes bei myeloischer Leukämie. Zbl. Path. **49,** 260—262 (1930).
71. *Herz A.:* Über die den Leukämien verwandten Krankheitsprozesse (die derzeitigen theoretischen Anschauungen über Leukosarkomatose, Chlorom und Myelom in ihren Beziehungen zur derzeit herrschenden Leukämielehre). Fol. haemat. Orig. **13,** 408—470 (1912).
72. *Herzog E.:* Primäres, generalisiertes Rundzellensarkom der Lymphknoten. Zbl. Path. **44,** 129—132 (1928/29).
73. *Herzog G.:* Experimentelle Zoologie und Pathologie. Abschnitt über: Gefässmesenchym und Geschwülste. Erg. Allg. Path. **21,** 254—272 (1925).
74. *Hesse O.:* Das Magensarkom. Zbl. Grenzgeb. Med. und Chir. **15,** 550—635 (1912).
75. *Hoffmann M.:* Über Veränderungen des Magen-Darmkanals bei Leukämie und Pseudoleukämie. Inaug.-Diss. Halle 1905.
76. *Hoffmann M.:* Über klinische Erscheinungen bei gastrointestinaler Pseudoleukämie. Arch. klin. Chir. **82,** 794—802 (1907).
77. *Hosch P. H.:* Das primäre Magensarkom mit cystischen Lebermetastasen. Inaug.-Diss. Basel 1907.
78. *Huber W.:* Gleichzeitiges Vorkommen von Pelger'scher Varietät mit chronischer Myelose. Schweiz. med. Wschr. **1939,** 556—559.
79. *Hueck W.:* Morphologische Pathologie. Leizpig 1937.
80. *Hueck W.:* Über das Mesenchym. III. Mesenchymale Tumoren. Ziegler's Beitr. path. Anat. **103,** 308—349 (1939).

81. *Huguenin R., Marza V. D.* und *Gillet H.:* Poussé évolutive aiguë mortelle d'un lymphosarcome de structure complexe. Ann. Anat. path. **16,** 765—777 (1939).
82. *Jones Th. E.* und *Carmody M. G.:* Lymphosarcoma of the stomach. Report of a case with a 19-year surgical cure. Ann. surg. **101,** 1136—1138 (1935).
83. *De Jongh C. L.:* Veranderingen in het Maag-Darmkanaal bij lymphatische Leucaemie. Nederl. Tijdschr. voor Geneeskunde **78** III, 3864—3868 (1934).
84. *Irigoyen L.:* Linfosarcomatosis del aparato digestivo (gastro intestinal). Anal. del Centro de Investigaciones Tisiolog. **1936,** 432—490.
85. *Isaacs R.:* Lymphosarcoma cell leukemia. Ann. int. Med. **11,** 657—662 (1937). Ref. Z. Krebsforsch. **47,** 131 (1938).
86. *Israëls M. C. G.:* The nature of human leukaemia: Evidence from the culture of bone marrow cells in vitro. J. Path. and Bact. **51,** 235—244 (1940).
87. *Kaufmann E.:* Lehrbuch der speziellen Pathologischen Anatomie. 1. Bd. 9. und 10. Aufl. 1931.
88. *Kirschbaum A.* und *Strong L. C.:* Leukemia in the F. strain of mice: Observations on cytology, general morphology, and transmission. Amer. J. Canc. **37,** 400—413 (1939).
89. *Klima R.* und *Seyfried H.:* Lymphatische Leukämien unter dem Bilde der thrombopenischen Purpura, hämolytischen, bzw. aplastischen Anämie und Agranulozytose. Wien. Arch. inn. Med. **30,** 1—14 (1937).
90. *Koch C. E.:* Leukämische und pseudoleukämische Wandveränderungen des Magens im Reliefbild. Fortschr. Geb. Röntgenstrahlen **48,** 271—277 (1937).
91. *Konjetzny G. E.:* Das Magensarkom. Dtsch. Chirurgie. Lieferung 46 f, 1. Hälfte, 1. Teil. 290—362 (1921).
92. *Korteweg R.:* Eine überimpfbare Leukosarkomatose bei der Maus. Z. Krebsforsch. **29,** 455—476 (1929).
93. *Kremser K.:* Seltene Magenerkrankungen im Röntgenbild. Röntgenpraxis **3,** 289—301 (1931).
94. *v. Kress H.:* Die Leukämien im Rahmen allgemein pathologischer Probleme. Dtsch. Arch. klin. Med. **176,** 359—390 (1934).
95. *Krumbhaar E. B.:* The lymphomatoid diseases (the so-called lymphoblastomas). J. Amer. med. Assoc. **106** I, 286—291 (1936).
96. *Kundrat:* Über Lymphosarkomatosis. Wien. klin. Wschr. **1893,** 211—213 und 234—239.
97. *Laub R.:* Über familiäres Auftreten der Leukämie. Schweiz. med. Wschr. **1939,** 71—73.
98. *Lenz E.:* Beitrag zur Lymphosarkomatose. Virchows Arch. **295,** 534—545 (1935).
99. *Lewis M. R.:* Transplantable lymphosarcoma in mice. Amer. J. Canc. **34,** 399—406 (1938).
100. *Lüscher E.* und *Scartazzini H.:* Zur Diagnose und Behandlung der Lymphosarkome der obern Luft- und Speisewege. Schweiz. med. Wschr. **61,** 193—201 (1931).
101. *Marques J. F.:* Herpes zoster generalisatus bei Leukämie. Arch. Derm. und Syph. **176,** 295 (1937).
102. *McIntosh J.* und *Selbie F. R.:* Further observations on filterable tumours induced in fowls by injection of tar. Brit. J. exper. Path. **20,** 49—63 (1939).
103. *Meyeringh H.:* Zur Kenntnis des Lymphosarkoms. Brun's Beitr. klin. Chir. **135,** 185—202 (1925).
104. *Mider C. B.* und *Morton J. J.:* The effect of methylcholanthrene on the latent period of lymphomatosis in dilute brown mice. Amer. J. Canc. **37,** 355—363 (1939).
105. *Minot G.* und *Isaacs R.:* Lymphoblastoma (malignant lymphoma). J. Amer. med. Assoc. **86,** II, 1185—1189 und 1265—1270 (1926).
106. *Moeschlin S.:* Untersuchungen über Genese und Funktion der Blutplasmazellen anhand von Lymphdrüsen- und Sternalpunktaten bei Rubeolen. Helv. med. Acta **7,** 227—257 (1940).
106. *Moeschlin S.:* Erythroblastosen, Erythroleukämien und Erythroblastämien. Fol. haemat. **64,** 262—302 (1940).
107. *Moeschlin S.* und *Rohr K.:* Klinische und morphologische Gesichtspunkte zur Auffassung der Myelose als Neoplasma. Erg. inn. Med. **57,** 723—821 (1939).

108. *Mohs H.* und *Tunger H.*: Lymphosarkomatose — ein Grenzfall zur Lymphadenose. Frankf. Z. Path. **49,** 394—410 (1936).
109. *Morawitz P.*: Erblichkeit und Konstitution bei Leukämien. Münch. med. Wschr. **80** II, 1201—1203 (1933).
110. *v. Müller Fr.*: Über Leukämie und verwandte Krankheiten. Münch. med. Wschr. **1931,** 400—404 und 438—444.
111. *Naegeli O.*: Blutkrankheiten und Blutdiagnostik. 5. Aufl. 1931.
112. *Neumann B.*: Zur Kenntnis der gutartigen Magentumoren. Arch. klin. Chir. **171,** 783—793 (1932).
113. *Oberling M. Ch.*: La place des leucémies dans le cadre des processus prolifératifs. Leurs rapports avec les tumeurs et les granulomatoses. Bull. soc. franc. Derm. et Syph. **44,** 1193—1206 (1937).
114. *Oberndorfer S.*: Rundzellensarkome und Lymphosarkome des Darmes. Handbuch Henke-Lubarsch, Bd. IV/3, 766—783 (1929).
115. *Orsós F.*: Das Bindegewebsgerüst der Lymphknoten im normalen und pathologischen Zustand. Ziegler's Beitr. path. Anat. **75,** 15—134 (1926).
116. *Ott A.*: Die Beteiligung des Magen-Darmtractus bei den leukämischen und ähnlichen Erkrankungen des hämatopoetischen Systems. Virchows Arch. **297,** 548—564 (1936).
117. *Pack G. T.* und *McNeer G.*: Sarcoma of the stomach. Ann. surg. **101,** 1206—1224 (1935).
118. *Paltauf R.*: Lymphosarkom (Lymphosarkomatose, Pseudoleukämie, Myelom, Chlorom). Erg. allg. Path. **3,** 652—691 (1896).
119. *Paltauf R.*: Leukosarkomatose und Myeloblastenleukämie. Wien. klin. Wschr. **1912,** 46—51 und 163—164 (1912).
120. *Pappenheim A.*: Über die Stellung der akuten grosszellig lymphozytären Leukämie im nosologischen System der Leukämien und die Bedeutung der grossen Lymphozyten Ehrlichs an und für sich und für die Pathologie dieser Erkrankung. Folia haemat. **4,** 1—53, 141—201, 329—388, 535—602 (1907).
121. *Pappenheim A.*: Neuere Streitfragen aus dem Gebiete der Hämatologie. Z. klin. Med. **47,** 216—278 (1902).
122. *Pentimalli F.*: Untersuchungen über die Natur des Agens der Hühnerleukämie (vorläufige Mitteilung). Z. Krebsforsch. **50,** 96—98 (1940).
123. *Quattrin N.*: Sui rapporti fra tumori e leucemie. Arch. Scienze med. **67,** 274—292 (1939).
124. *Renner C.*: Histologische Untersuchungen zur Differentialdiagnose lymphosarkomatöser Gewächse. Frankf. Z. Path. **46,** 546—556 (1934).
125. *Renshaw J. F.*: Lymphoblastoma of the stomach. J. Amer. med. Assoc. **107** I, 426—428 (1936).
126. *Ribbert H.*: Geschwulstlehre. 2. Aufl. 1914.
127. *Richter M. N.* und *Mac Dowell E. C.*: Studies on leukemia of mice: I. The experimental transmission of leukemia. J. of exper. Med. **51,** 659—673 (1930).
128. *Richter M. N.* und *MacDowell E. C.*: Studies on mouse leukemia. III. A comparison of four lines of leukemia transmitted by inoculation. J. of exper. Med. **52,** 823—833 (1930).
129. *Richter M. N.* und *MacDowell E. C.*: VII. The relation of cell death to the potency of inoculated cell suspensions (Studies on mouse leukemia). J. of exper. Med. **57,** 1—19 (1933).
130. *Rigler L. G.*: Leukemia of the stomach producing hypertrophy of the gastric mucosa. J. Amer. med. Assoc. **107** II, 2025—2028 (1936).
131. *Robb-Smith A. H. T.*: Reticulosis and Reticulosarcoma: A histological classification. J. of Path. and Bact. **47,** 547—480 (1938).
132. *Rössle R.*: Lymphatische Leukämien ohne Systemerkrankung der Lymphknoten. Virchows Arch. **275,** 310—329 (1929).
133. *Rössle R.*: Das Retothelsarkom der Lymphdrüsen. Seine Formen und Verwandtschaften. Ziegler's Beitr. path. Anat. **103,** 385—415 (1939).
134. *Rössle R.* und *Yoshida T.*: Das Gitterfasergerüst der Lymphdrüsen unter normalen und pathologischen Verhältnissen. Ziegler's Beitr. **45,** 110—126 (1909).
135. *Rohr K.*: Moderne Auffassungen über Abstammung und Entwicklung der menschlichen Blutzellen. Schweiz. med. Wschr. **1940,** 685—689.

136. *Rohr K.:* Funktionelle Knochenmarkspathologie. Schweiz. med. Wschr. **1938,** 641—647.
137. *Roth W.:* Über das Magensarkom. Inaug.-Diss. Berlin 1935.
138. *Roulet F.:* Das primäre Retothelsarkom der Lymphknoten. Virchows Arch. **277,** 15—47 (1930).
139. *Roulet F.:* Weitere Beiträge zur Kenntnis des Retothelsarkoms der Lymphknoten und anderer lymphoiden Organe. Virchows Arch. **286,** 702—732 (1932).
140. *Rüedi J.:* Zur Kenntnis des mikrozytenreichen Rundzellensarkoms. Schweiz. Z. allg. Path. und Bakt. **3,** 38—55 (1940).
141. *Ruggles* und *Stone:* Lymphoblastoma of the stomach. California Med. **33** II, 486 (1930). Zitiert nach *Ott* und *Rigler.*
142. *Ruppert L.:* Ein primäres endogastrisches Lymphosarkom. Wien. klin. Wschr. 1970—1972, **1912.**
143. *Saltykow S.:* Drei eigentümliche Fälle von Lymphosarkomatose des Magendarmkanals. Verh. dtsch. path. Ges. **1910,** 347—349.
144. *Schindler R.:* Die gastroskopische Diagnose des diffusen Lymphosarkoms des Magens. Klin. Wschr. **1922,** II, 2086—2087.
145. *Schlesinger H.:* Unterscheidet sich das Magensarkom klinisch vom Karzinom? Wien. klin. Wschr. **29** I, 785—791 (1916).
146. *Schmidt M. B.:* Die Verbreitungswege der Karzinome und die Beziehung generalisierter Sarkome zu den leukämischen Neubildungen. Jena 1903.
147. *Schnyder K.:* Zur Kenntnis der Lymphosarkomatose und ihrer Beziehung zur Leukämie und Pseudoleukämie. Corresp. bl. für Schweiz. Ärzte **1919,** 18—24.
148. *Schultz W.:* Monozytenleukämie. Fol. haemat. **63,** 285—293 (1940).
149. *Schultze W.:* Ein Beitrag zur Kenntnis der akuten Leukämie. Ziegler's Beitr. path. Anat. **39,** 252—279 (1906).
150. *Seibold H. R., Rathbone R. R.* und *Furth J.:* Studies on transmissible lymphadenosis of mice. Proc. Soc. exper. Biol. and Med. **29,** 629—630 (1932).
151. *Staehelin A.:* Beitrag zur Kasuistik des primären Magensarkoms. Arch. für Verdauungskrht. **14,** 123—157 (1908).
152. *Stanley W. M.* und *Loring H. S.:* Properties of virus proteins. Cold spring Harb. Symp. on quant. Biol. **6,** 341—360 (1938). Ref. Z. Krebsforsch. **50,** 52 (1940).
153. *Steinbrinck W.:* Leukämische Infiltration der Magenwand bei lymphatischer Leukämie. Fol. haemat. **59,** 351—356 (1938).
154. *Sternberg C.:* Primärerkrankungen des lymphatischen und hämatopoetischen Apparates, normale und pathologische Morphologie des Blutes. Erg. Allg. Path. **9,** 360—517 (1903).
155. *Sternberg C.:* Über Leukosarkomatose. Wien. klin. Wschr. **21** I, 475—480 (1908).
156. *Sternberg C.:* Leukosarkomatose und Myeloblastenleukämie. Ziegler's Beitr. path. Anat. **61,** 75—100 (1916).
157. *Sternberg C.:* Vegetationsstörungen des hämatopoetischen Apparates als Grundlagen seiner Systemerkrankungen. Wien. klin. Wschr. **38,** 40—44 (1925).
158. *Sternberg C.:* Bemerkungen zu der Arbeit von *E. K. Wolff:* Kasuistischer Beitrag zur Frage der sarkomatös-leukämischen Erkrankungen (Virchows Arch. **264,** 158). Virchows Arch. **265,** 541—542 (1927).
159. *Sternberg C.:* Über Lymphosarkomatose der Leber. Wien. med. Wschr. **84,** 417—419 (1934).
160. *Sternberg C.:* Lehrbuch der allgemeinen Pathologie und Pathologischen Anatomie. 2. Aufl. 1933.
161. *Stöger R.:* Zur Klinik und Therapie der lymphatischen Leukämie. Münch. med. Wschr. **87,** 1047—1052 (1940).
162. *Stoerk O.:* Zur Pathologie des gastrointestinalen adenoiden Gewebes. Wien. klin. Wschr. **17,** 91—96 (1904).
163. *Storti E.:* Experimentell hervorgerufene Leukämien. Fol. haemat. **63,** 294—318 (1940).
164. *Storti E.* und *Brotto M.:* Über die Pathogenese der übertragbaren Hühnerleukämie. Fol. haemat. **63,** 1—33 (1940).
165. *Storti E.* und *Mezzadra G.:* Über die Ätiologie der übertragbaren Hühnerleukämie. Fol. haemat. **64,** 30—69 (1940).

166. *Sugarbaker E. D.* und *Craver L. F.*: Lymphosarcoma. A study of 196 cases with biopsy. J. Amer. med. Assoc. **115** I, 17—23 und 112—117 (1940).
167. *Švab V.*: Ein Fall von aleukämischer Lymphadenose des Magens im Röntgenbild. Med. Klin. **26,** 1922—1924 (1930).
168. *Taylor E. S.*: Primary lymphosarcoma of the stomach. Ann. surg. **110,** 200—221 (1939).
169. *Tischendorf W.* und *Herzog K.*: Mehrjährige Beobachtungen über chronische Leukämien und Polyzythämien. Dtsch. Arch. klin. Med. **185,** 566—578 (1940).
170. *Tischendorf W.*: Akute und subakute Myeloblastenleukämien (ihre Diagnose und Differentialdiagnose). Dtsch. Arch. klin. Med. **185,** 579—599 (1940).
171. *Tschopp W.*: Zur Frage der akuten Myeloblastenleukämie. (Leukämie und Gravidität). Schweiz. med. Wschr. **1939,** 146.
172. *Türk W.*: Pseudoleukämie und Lymphosarkomatose. Wien. klin. Wschr. **12,** 985—997 (1899).
173. *Uher V.*: Experimentelle leukämoide Formen. Fol. haemat. **61,** 24—35 (1939).
174. *Washington B.* und *Grosso O. F.*: The Golgi Apparatus in the lymph gland cells of lymphoid leukemia. Fol. haemat. **64,** 142—145 (1940).
175. *Wells H. G.* und *Maver M. B.*: Pseudoleukaemia gastrointestinalis. Amer. J. med. Sci. **128,** 837—855 (1904).
176. *Wienbeck J.*: Das Reticuloendothel bei Leukämie. Fol. haemat. **61,** 15—23 (1939).
177. *Wienbeck J.*: Anatomische Befunde bei menschlicher Leukämie. II. Das Knochenmarksbild bei Lymphadenose. Fol. haemat. **63,** 354—360 (1940).
178. *Wiseman B. K.*: The blood pictures in the primary diseases of the lymphatic system. J. Amer. med. Assoc. **107** II, 2016—2022 (1936).
179. *Wolff E. K.*: Kasuistischer Beitrag zur Frage der sarkomatös-leukämischen Erkrankungen. Virchows Arch. **264,** 158—171 (1927). Virchows Arch. **265,** 543—544 (1927).

An dieser Stelle möchte ich Herrn Prof. Werthemann und Herrn Dr. Scheidegger für die Überlassung der Arbeit und für die zahlreichen Ratschläge während ihrer Ausführung meinen besten Dank aussprechen.